



MORFOLOGIA DAS CABEÇAS DA MANDÍBULA: COMPARAÇÃO ENTRE OS SEXOS E FAIXAS ETÁRIAS

Autores:

Sabrina Schmidt¹

Leonardo T. Albino²

Vinícius C. B. de Menezes³

Vania R. C. Fontanella⁴

As cabeças da mandíbula podem sofrer alterações morfológicas em função do padrão facial, carga funcional, forças oclusais e tipo de oclusão. O objetivo do presente estudo foi comparar as dimensões das cabeças da mandíbula, avaliadas em imagens tomográficas, em pacientes do sexo feminino e masculino, assim como em diferentes faixas etárias. Foram incluídos no estudo exames de tomografia computadorizada por feixe cônico (TCFC) e fichas clínicas de 72 pacientes maiores de 18 anos, clinicamente simétricos, em cujos volumes eram completamente visualizadas ambas as articulações temporomandibulares. Um examinador treinado e calibrado realizou mensurações do valor do ângulo que representa a inclinação da cabeça da mandíbula à direita e à esquerda, de suas dimensões nos sentidos mediolateral e anteroposterior, assim como de sua área. Estas foram repetidas após duas semanas. A concordância intraexaminador foi avaliada pelo teste t-Student. Para a comparação das mensurações lineares, angulares e de área entre os sexos, foi utilizado o teste t-Student para amostras pareadas. Para a comparação entre as faixas de idade utilizou-se Análise de Variância. Para todos os testes realizados o nível de significância foi de 5%. A amostra foi constituída por exames de 47 mulheres (65,28%) e 25 homens (34,72%), com idade média de $55,3 \pm 11,4$ anos, variando de 21 a 77 anos. Não houve

1 Aluna do Curso de Graduação Odontologia – Bolsista PIBIC/FAPERGS – ddsabrinasmidt@gmail.com

2 Aluno do Curso de Graduação Odontologia – Bolsista PIBIC/FAPERGS – nardo.sombrio@hotmail.com

3 Mestre em Cirurgia e Traumatologia Buco Maxilo-facial pela ULBRA.

4 Professora de Graduação do Curso de Odontologia da Ulbra – vaniafontanella@terra.com.br

diferença significativa entre os valores das duas medições realizadas pelo examinador. Os resultados do teste t-student para amostras pareadas evidenciaram diferença significativa entre os sexos para as medidas de área e diâmetro mediolateral, com valores significativamente maiores para o sexo masculino em ambos os lados. Não houve diferença significativa para nenhuma das medidas avaliadas entre as faixas de idade. Conclui-se que a cabeça da mandíbula apresenta-se maior nos indivíduos do sexo masculino e não varia em função da faixa etária.

Palavras-chave: Imagens tomográficas. Simetria. Inclinação mandibular.

INTRODUÇÃO

A assimetria é uma característica intrínseca da face humana e em graus leves passa despercebida ao exame visual. As cabeças da mandíbula podem apresentar-se assimétricas em função da idade, sexo, padrão facial, carga funcional, forças oclusais e tipo de oclusão (YALE et al., 1966; TRPKOVA et al., 2000; KWON et al., 2005).

A radiografia panorâmica tem sido empregada na prática clínica para avaliação inicial de pacientes com disfunções temporomandibulares (DTMs). É uma técnica de baixo custo, amplamente disponível e que resulta em doses de radiação relativamente baixas em comparação às demais técnicas radiográficas (AHN et al., 2006; FALLON; FRITZ; LASKIN, 2006).

Contudo, observa-se elevado índice de alterações na forma das cabeças da mandíbula em radiografias panorâmicas, assim como discrepância de forma entre os lados direito e esquerdo, inclusive em pacientes assintomáticos para DTMs (OLIVEIRA; BERNARDO; CAPELOZZA, 2009; RAMIREZ-YAÑEZ et al., 2011).

Com o desenvolvimento da tomografia computadorizada (TC) e, mais recentemente, da tomografia computadorizada de feixe cônico (TCFC), tornou-

se possível avaliar com precisão as estruturas ósseas da ATM (PETERSON; 2010).

Sua eficácia na detecção de alterações na cabeça da mandíbula tem sido demonstrada. Mensurações lineares e volumétricas em imagens de TCFC reproduzem significativamente as mensurações físicas da mandíbula de cadáveres. (ANJOS PONTUAL et al., 2012). O objetivo do presente estudo foi comparar as dimensões das cabeças da mandíbula, avaliadas em imagens tomográficas, em pacientes do sexo feminino e masculino, assim como em diferentes faixas etárias.

METODOLOGIA

Delineamento - O presente estudo caracteriza-se como observacional, transversal e retrospectivo, com base no banco de dados de uma clínica de diagnóstico por imagens.

Amostra

Foram incluídos no estudo exames por TCFC e fichas clínicas de pacientes maiores de 18 anos, de ambos os sexos, referenciados para exame no ano de 2012, em cujos volumes fossem completamente visualizadas ambas as ATMs. Foram critérios de exclusão a indicação do exame especificamente para avaliação de ATMs, presença de neoplasias, hiperplasias e fraturas da cabeça da mandíbula, anquilose temporomandibular e cirurgia ortognática prévia.

O cálculo da amostra foi realizado considerando margem de erro de 5%, nível de confiança de 95% e dados do estudo de Rodrigues, Fraga e Vitral (2009a), resultando em 70 exames.

Considerações Éticas

O presente estudo foi submetido e aprovado pelo Comitê de ética em Pesquisa em Seres Humanos da Universidade Luterana do Brasil, parecer no. 319.969 de 27/06/2001, e todos os pacientes escolhidos para a pesquisa

assinaram o termo de consentimento livre e esclarecido declarando que permitiam a utilização das imagens para pesquisa.

Obtenção das Imagens

As TCFC do banco de imagens foram obtidas com o equipamento i-CAT (Imaging Science International, Hatfield PA, EUA), com voxel de 0,2 mm e campo de visão de 8 cm. Os volumes gerados encontravam-se armazenados no formato “.xstd”.

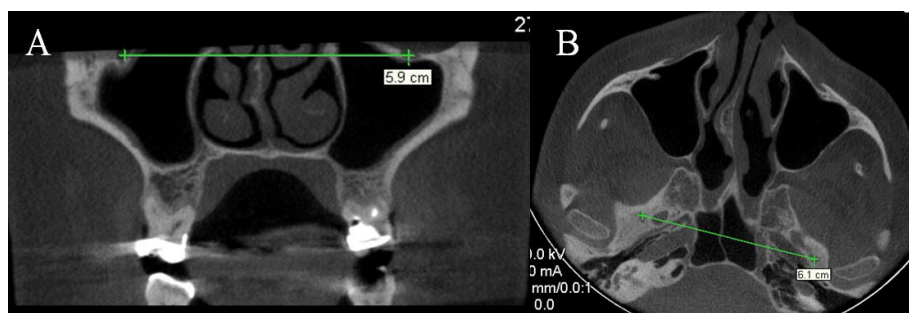
Avaliação Radiográfica

Cada volume foi inicialmente avaliado no *software*Xoran versão 3.1.62 (Xoran Technologies Inc., Ann Arbor, MI, EUA) quanto ao alinhamento da cabeça do paciente em relação ao PMS. Duas referências anatômicas foram utilizadas, para verificar se a cabeça do paciente estava inclinada ou rotada, respectivamente:

a) uma linha unido o centro geométrico dos forames infraorbitários, que em vista coronal deveria estar paralela ao plano horizontal (Figura 1a); e

b) uma linha unido o centro geométrico dos forames espinhosos, que em vista axial deveria estar paralela ao plano horizontal (Figura 1b).

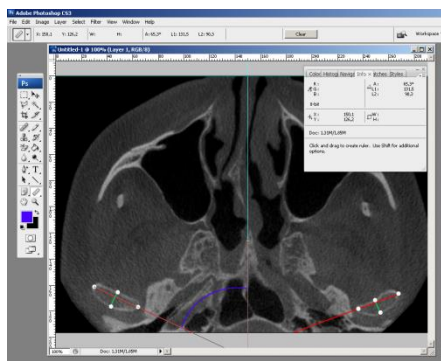
Figura 1. Alinhamento do volume em relação ao plano médio sagital, para corrigir eventuais inclinações e rotações da cabeça durante a aquisição do exame.



Fonte: Autor

Um examinador calibrado realizou os traçados e as mensurações (Figura 2), utilizando o programa Adobe Photoshop CS3 versão 10.0. Foram obtidas as dimensões da cabeça da mandíbula no sentido mediolateral e anteroposterior. A dimensão mediolateral foi obtida sobre a linha previamente traçada (polo medial - polo lateral) e a dimensão anteroposterior sobre uma nova linha traçada perpendicularmente à anterior (Figura 2).

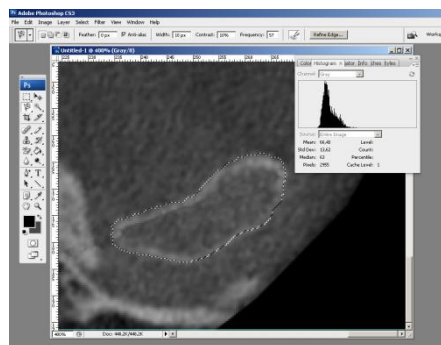
Figura 2. Demarcação de linhas para a obtenção das medidas lineares e da inclinação das cabeças da mandíbula.



Fonte: Autor

A área da cabeça da mandíbula foi mensurada utilizando a ferramenta de seleção do *software*, contornando externamente a cortical óssea (Figura 3). Os dados obtidos foram anotados em planilha específica.

Figura 3. Demarcação do contorno da cabeça da mandíbula para a obtenção da área.



Fonte: Autor

As mensurações foram realizadas novamente após duas semanas. Para avaliar a concordância intraexaminador e a comparação das mensurações lineares, angulares e de área entre os sexos, foi utilizado o teste t-Student para amostras pareadas. Para a comparação entre as faixas de idade utilizou-se Análise de Variância. Para todos os testes realizados o nível de significância foi de 5%.

RESULTADOS

A amostra foi constituída por exames de 47 mulheres (65,28%) e 25 homens (34,72%), com idade média de $55,3 \pm 11,4$ anos, variando de 21 a 77 anos. A tabela 1 mostra que existe diferença significativa entre os sexos para as medidas de área e diâmetro mediolateral. Da amostra, 19 indivíduos tinham menos que 50 anos no momento do exame, 30 de 50 a 60 anos e 23 acima de 60 anos. Por meio dos resultados do teste Análise de Variância (ANOVA) verificou-se que não existe diferença significativa para nenhuma das medidas avaliadas entre as faixas de idade.

Tabela 1. Comparação entre as medidas entre os sexos

Medida	Feminino (n=47)		Masculino (n=25)		p
	Média	DP	Média	DP	
Lado Direito					
Mediolateral (mm)	31,6	4,5	34,5	5,3	0,017*
Anteroposterior (mm)	12,0	2,9	13,3	2,4	0,061
Ângulo (graus)	63,5	6,4	65,9	6,9	0,149
Área (mm ²)	313,2	77,6	364,7	97,4	0,017*
Lado Esquerdo					
Mediolateral (mm)	31,3	4,1	34,1	5,9	0,038
Anteroposterior (mm)	13,0	3,0	13,1	2,9	0,889
Ângulo (graus)	67,2	7,8	64,8	7,4	0,206
Área (mm ²)	315,5	80,9	361,1	80,7	0,026*

DP: desvio-padrão. *diferença significativa ($p \leq 0,05$ - teste t-Student)

CONCLUSÃO

Conclui-se que não houve diferença significativa para nenhuma das medidas avaliadas entre as faixas de idade. Conclui-se que a cabeça da mandíbula apresenta-se maior nos indivíduos do sexo masculino e não varia em função da faixa etária.

AGRADECIMENTOS

À Fundação de Amparo à Pesquisa do Rio Grande do Sul (FAPERGS), à professora Vania Regina Camargo Fontanella e a todos os envolvidos nesse trabalho.

REFERÊNCIAS BIBLIOGRÁFICAS

Ahn SJ, Kim TW, Lee DY, Nahm DS. Evaluation of internal derangement of the temporomandibular joint by panoramic radiographs compared with magnetic resonance imaging. **Am J OrthopDentofacialOrthop**. v. 129, n. 4, p. 479-85, 2006.

AnjosPontual ML, Freire JS, Barbosa JM, Frazão MA, dos AnjosPontual A. Evaluation of bone changes in the temporomandibular joint using cone beam CT. **DentomaxillofacRadiol**. v. 41, n. 1, p. 24-9, jan. 2012.

Fallon SD, Fritz GW, Laskin DM. Panoramic Imaging of the Temporomandibular Joint: An Experimental Study Using Cadaveric Skulls. **J Oral Maxillofac Surg**. v. 64. n. 2, p.223-9, 2006.

Kwon TG, Park HS, Ryoo HM, Lee SH. A comparison of craniofacial morphology in patients with and without facial asymmetry – a three-dimensional analysis with computed tomography. **Int J Oral MaxillofacSurg**. v. 35, n. 1, p.43-8, jan. 2006.

Oliveira C, Bernardo RT, Capelozza ALA. Mandibular condyle morphology on panoramic radiographs of asymptomatic temporomandibular joints.**Int J Dent**. v. 8, n. 3, p. 114-8, jul. 2009.

Petersson A. What you can and cannot see in TMJ imaging – an overview related to the RDC/TMD diagnostic system. **J Oral Rehabil.** v. 37, n. 10, p. 771-8, out. 2010.

Ramirez-Yañez G.O.; Stewart A., Franken E., Campos K. Prevalence of mandibular asymmetries in growing patients. **Eur J Orthod.** v. 33, n. 3, p. 236-42, 2011.

Trpkova B.; Major P.; Nebbe B.; Prasad N. Craniofacial asymmetry and temporomandibular joint internal derangement in female adolescents: a posteroanteriorcephalometric study. **Angle Orthod.** v. 70, n. 1, p. 81-88, fev. 2000.

Yale S.H.; Allison B.D.; Hauptfuehrer J.D. An epidemiological assessment of mandibular condyle morphology. **Oral Surg Oral Med Oral Pathol.** v. 21, n. 2, p. 169-77, fev. 1966.