

AMPUTAÇÃO DE MEMBRO TORÁCICO EM PACIENTE COM OSTEOSSARCOMA - RELATO DE CASO

Exterckötter B. T. V.; Kuci. C. C.; Witz, M. I.
Hospital Veterinário - ULBRA

Introdução

O osteossarcoma é a neoplasia óssea primária mais frequentemente diagnosticada no cão, representando mais de 85% das neoplasias com origem no esqueleto (DALECK, FONSECA & CANOLA, 2002).

Cães com neoplasia óssea primária, afetando esqueleto apendicular geralmente são trazidos por causa de claudicação e/ou edema de membros (SCHULZ, 2008).

Segundo Couto (2010), o osteossarcoma ocorre predominantemente em metáfise de rádio distal, fêmur distal e úmero proximal. O diagnóstico definitivo do osteossarcoma é feito através de biópsia e exame histopatológico (OLIVEIRA & SILVEIRA, 2008).

Material e Métodos

Canino, fêmea, 3 anos, Golden Retriever, não castrada, 27 kg, foi atendido no Hospital Veterinário da Ulbra, com a queixa de claudicação em membro torácico esquerdo e sensibilidade dolorosa com início há 2 meses. Ao exame clínico o paciente apresentou-se ativo, temperatura retal de 39,1°C, mucosas normocoradas, normohidratada, FC de 120 bpm e FR de 32 mpm. À palpação do membro, havia sensibilidade dolorosa, atrofia muscular em região escápulo-umeral e aumento de volume ósseo em metáfise proximal de úmero. Foi encaminhado para exame radiográfico de tórax para pesquisa de metástase, de articulação escápulo-umeral e perfil hematológico. Na radiografia o úmero apresentou osteólise em região proximal associado à intensa reação periosteal (figura 1), sugerindo osteomielite ou neoplasia e tórax sem alteração. Foi realizado biópsia incisional, com resultado compatível de neoplasia mesenquimal maligna, sugestivo de osteossarcoma.

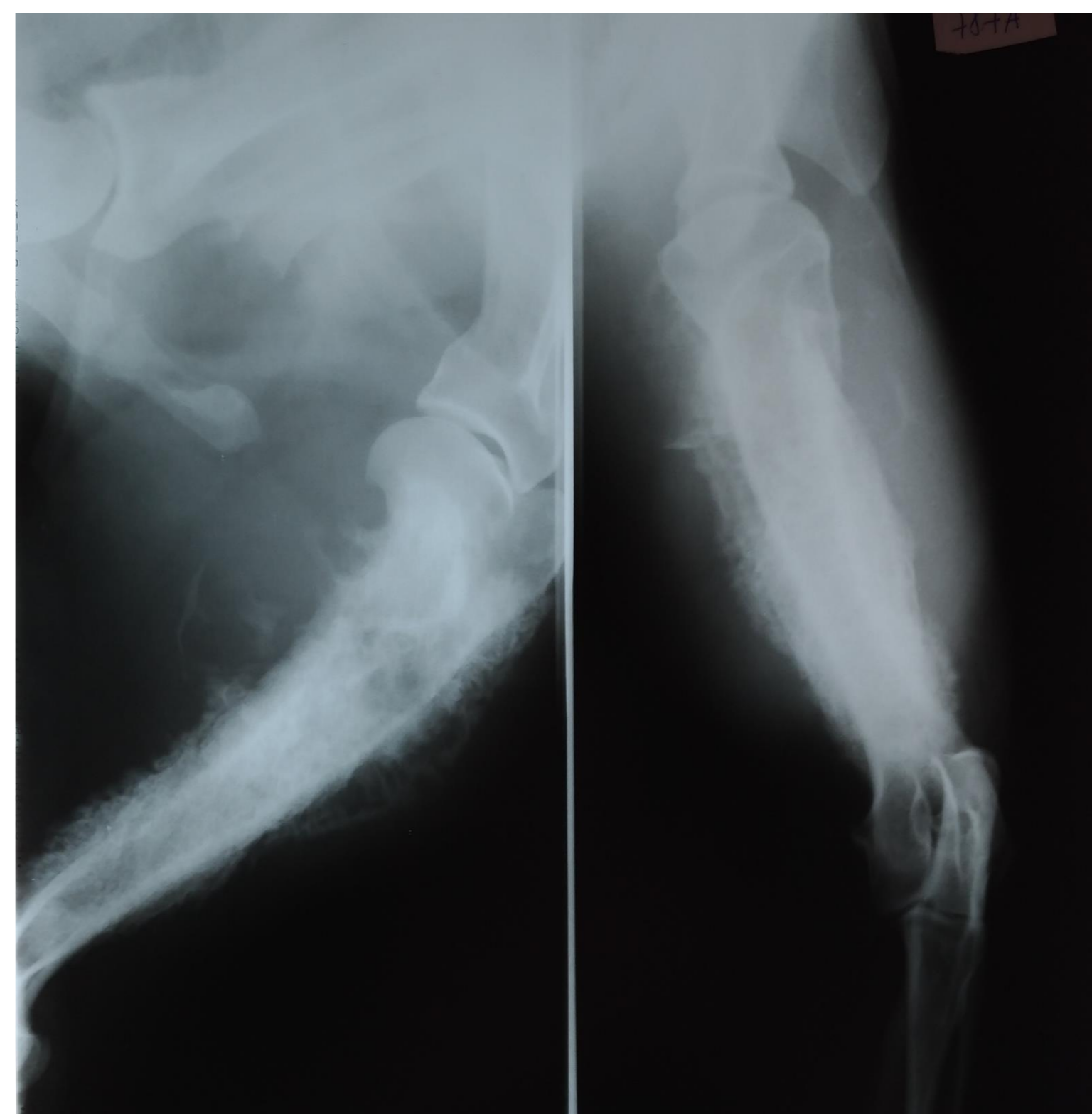
Diante do quadro com crescimento progressivo e intensa algia, foi realizada a amputação do membro afetado com a técnica de dasarticulação do ombro, permanecendo a escápula e com osteotomia do acrômio.

Dois meses após o procedimento cirúrgico, a paciente veio a óbito.

Resultados

O tratamento indicado é a realização da amputação seguida de quimioterapia adjuvante (COUTO, 2010), melhorando a qualidade de vida, porém 85% dos cães ainda morrem 8 meses após a amputação (PIERMATTEI, FLO & DeCAMP, 2009). A paciente em questão realizou somente a amputação do membro afetado por motivos pessoais do tutor e apresentou sobrevida de dois meses pós-cirúrgico e aproximadamente seis meses após o início dos sinais clínicos.

FIGURA 1- Radiografia de úmero esquerdo, com lise e proliferação óssea.



Desta forma, o diagnóstico definitivo foi confirmado pelo exame histopatológico, através da biópsia incisional e demonstrado que o diagnóstico de osteossarcoma possui um mau prognóstico pela alta taxa de metástase pulmonar e baixa sobrevida, corroborando Couto (2010). A cirurgia não resulta em cura, sendo considerada somente tratamento paliativo quando realizada isoladamente (OLIVEIRA & SILVEIRA, 2008).

Referências

- COUTO, C. G. Neoplasias selecionadas em cães e gatos In: NELSON, R. W.; COUTO, C. G. **Medicina interna de pequenos animais**. 4.ed. Rio de Janeiro: Guanabara Koogan, p. 1197-1210.
- DALECK, C. R.; FONSECA, C. S.; CANOLA, J. L. Osteossarcoma canino revisão. Revista de educação continuada. CRMVSP. São Paulo, V. 5. fascículo 3. p. 233 - 242. 2002.
- OLIVEIRA, F.; SILVEIRA, P. R. Osteossarcoma em cães. Revista científica eletrônica de medicina veterinária. n.10 p.01-21, 2008.
- PIERMATTEI, D.L.; FLO, G. L.; DeCAMP, C. E. Condições mórbidas em animais de pequeno porte. In: _____. **Ortopedia e tratamento de fraturas de pequenos animais**. 4.ed. São Paulo: Manole, 2009. p. 883-900.
- SCHULZ, K. Outras doenças dos ossos e articulações In: FOSSUM, T. W. **Cirurgia de pequenos animais**. 3.ed. Rio de Janeiro: Elsevier, 2008. p. 1333-1356.

E-mail: brenoexterckotter@veterinario.med.br