

# LEUCEMIA MASTOCÍTICA CANINA – RELATO DE CASO

Autores: Leal JT\*, Vargas F, Inácio MS, Esmeraldino AT, Pessel MV, Witz MI

Orientadora: Allgayer MC

Instituição do trabalho: Hospital Veterinário Ulbra - Canoas

## INTRODUÇÃO

**MASTÓCITOS:** são células residentes do tecido conjuntivo, de origem hematopoética e longa vida, que mantêm a capacidade de proliferar após a maturação.

**MASTOCITOSE:** proliferação e o acúmulo excedente de mastócitos, na pele e/ou em outros órgãos e tecidos. Os sintomas podem ser apenas cutâneos, associados aos decorrentes dos órgãos envolvidos ou também sistêmicos, pela liberação de mediadores químicos.

**MASTOCITOSE SISTÊMICA:** é uma infiltração de mastócitos neoplásicos em órgãos internos ou em tecido hemolinfático, podendo em raros casos evoluir para leucemia de mastócitos.

**LEUCEMIA MASTOCÍTICA:** é a proliferação de mastócitos neoplásicos na medula óssea.

## CASO

Relata-se o caso atendido no Hospital Veterinário da Ulbra – Canoas, de uma cadela, da raça Pastor Alemão, de seis anos de idade, que apresentou Leucemia Mastocítica. Conforme seu tutor, o animal vinha tendo êmese após alimentação, nunca em jejum, fezes amolecidas e melena com emagrecimento progressivo. Durante o exame clínico geral apresentou temperatura de 38,6°C, mucosas normocoradas, desidratação leve, frequência cardíaca de 140 bpm. Abdômen distendido com grande quantidade de gás e algia na palpação abdominal.

## CONCLUSÕES

Este relato alerta para a importância do diagnóstico a partir de exames laboratoriais, visto que esta doença se apresenta com sinais clínicos inespecíficos, assim como, a realização do mielograma, a fim de definir o tipo de Mastocitose Sistêmica, que confirmou-se como Mastocitose Sistêmica Agressiva de Leucemia mastocítica.

## REFERÊNCIAS BIBLIOGRÁFICAS

- Patrícia Kelly Silva De Melo Mastocitoma Canino : Revisão De Literatura E Relato De Protocolo Quimioterápico . Mastocitoma Canino : Revisão De Literatura E. 2010;
- First B, Paper E, Georgin-lavialle S, Lhermitte L, Dubreuil P, Hermine O, et al. Corresponding author : or. 2017;
- Riani Costa, C.C.M, Gomes. G.C, Curotto, S.M, Takahira, R.K Leucemia de Mastócitos – Relato de caso. Departamento de Clínica Veterinária

## RESULTADOS

**ULTRASSONOGRRAFIA ABDOMINAL:** Revelou hepatomegalia difusa com parênquima hiperecogênico, esplenomegalia com vascularização e cápsula regulares. Presença de estrutura circular e tubular bem definida de aproximadamente 4 cm em região mesogástrica. Rins com definição preservada e estômago com parede hiperecogênica.

**HEMOGRAMA:** Anemia não regenerativa, hipocromasia e intensa mastocitemia (FIGURA 1).

**EXAMES BIOQUÍMICOS:** A fosfatase alcalina mensurada foi de 346,0 UI/L

**EXAME HISTOPATOLÓGICO:** Da mucosa gástrica, apresentou discreta infiltração inflamatória mononuclear perivascular. O epitélio mostrou-se íntegro, bem como as glândulas, demonstrando uma gastrite subaguda.

**MIELOGRAMA:** observou-se predomínio de mastócitos neoplásicos (FIGURA 2), confirmando a Leucemia Mastocítica.

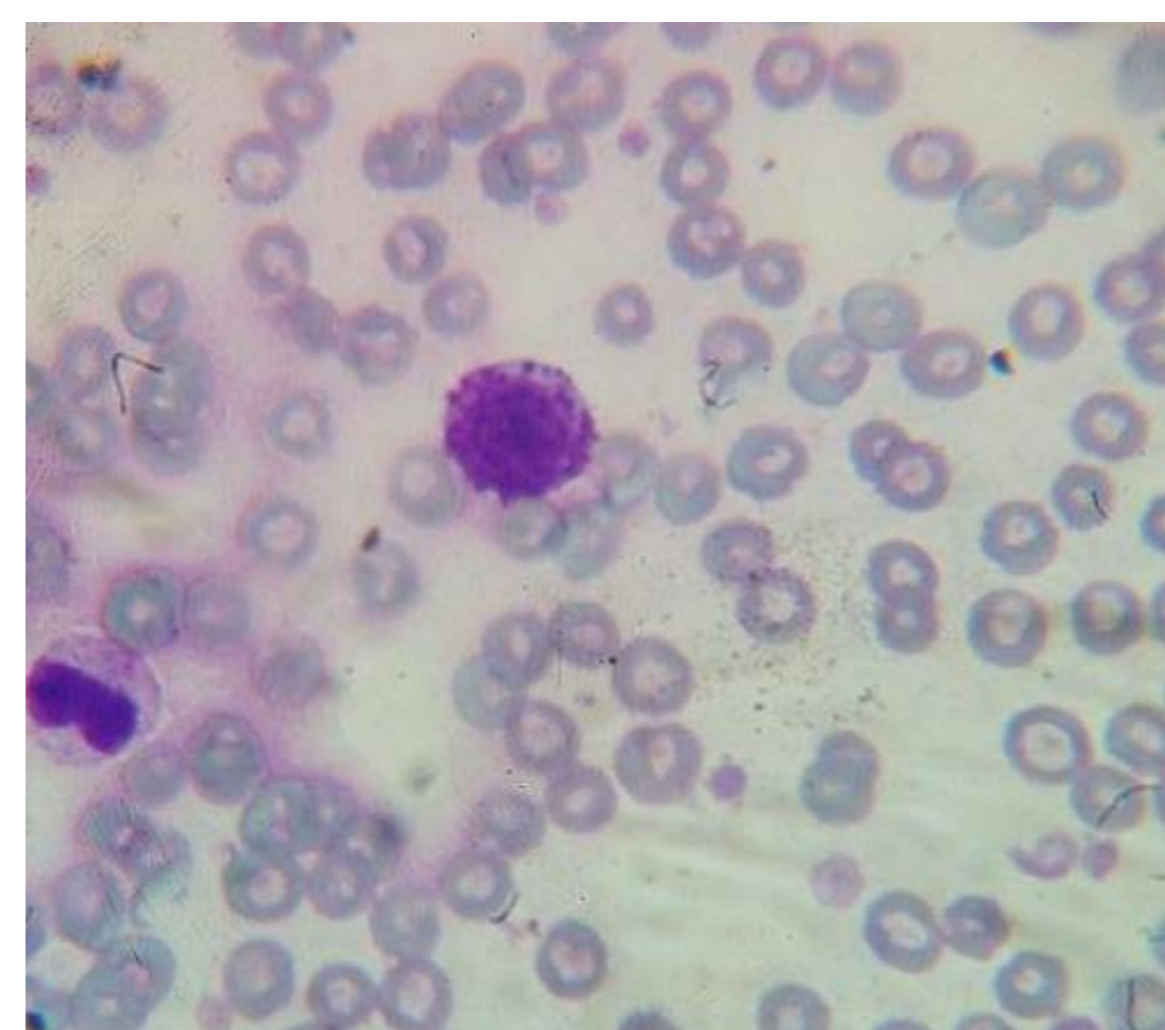


Figura 1: Mastócito em sangue periférico

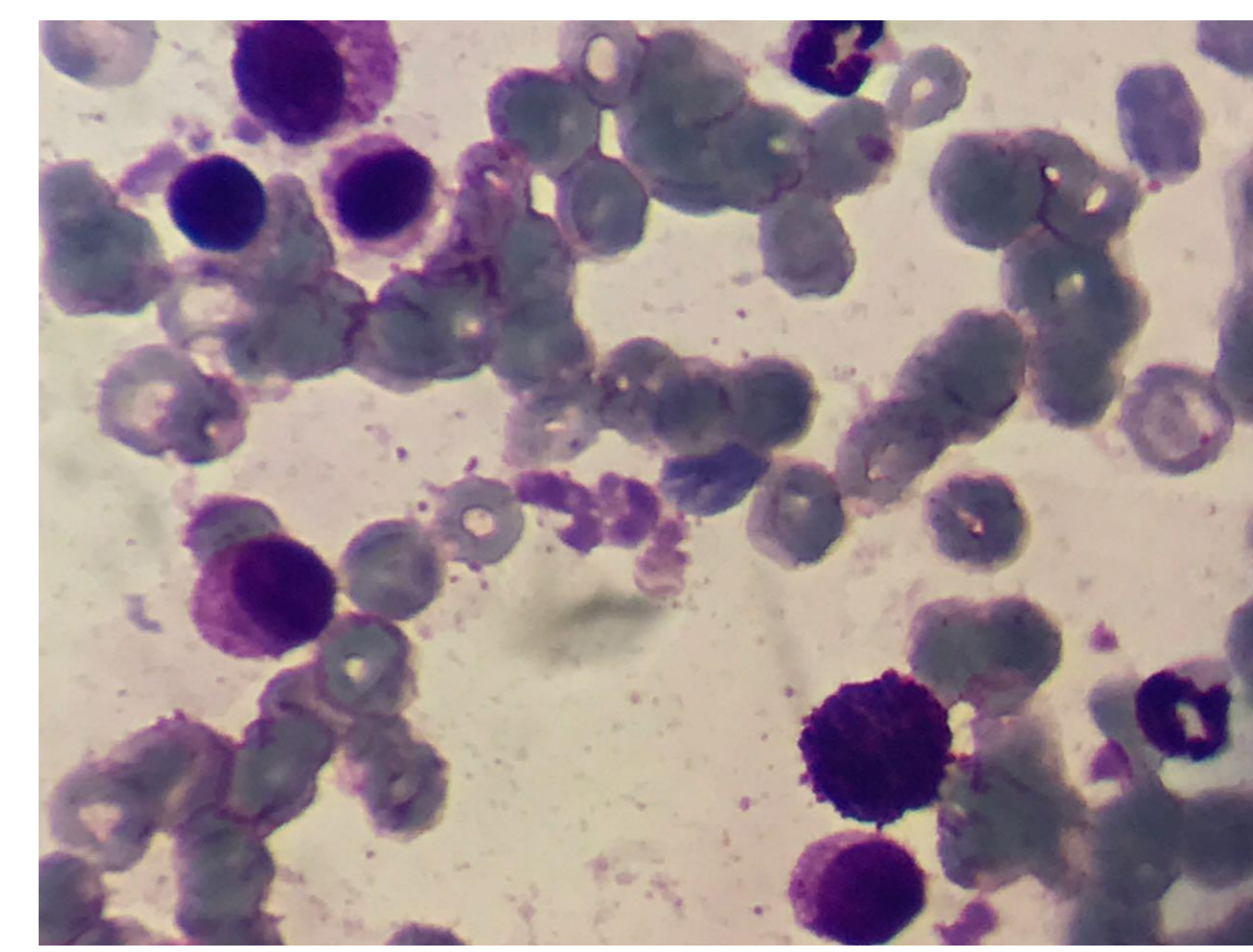


Figura 2: Mastócito em Medula óssea