

OZONIOTERAPIA NA CICATRIZAÇÃO ÓSSEA

UHRIG, Luiza*;

OLIVEIRA, Andressa Cardoso de Carli;

PINTO, Viviane Machado;

BAJA, Karine Gehlen;

PRUSCH, Fabiane.

Universidade Luterana do Brasil

Introdução

O ozônio medicinal é uma terapia que combina oxigênio e ozônio (O_2+O_3) com ação anti-inflamatória, analgésica, promove uma resposta biológica melhorando a circulação sanguínea, oxigenação de tecidos isquêmicos através do aumento dos níveis da enzima 2,3 difosfoglicerato dentro do eritrócito e a liberação de óxido nítrico (NO) que irá promover vasodilatação. Ocorre aumento da glutatona reduzida, aumento do metabolismo basal pela melhora da oxigenação, regulação das enzimas antioxidantes, ativação do sistema imune e liberação de fatores de crescimento.

Relato de caso

Este trabalho tem como objetivo relatar o caso de um canino, pinscher, macho de um ano que apresentava há mais de 4 meses fratura simples em espiral de rádio e ulna bilateral (figura 1). Foi realizado osteossíntese bilateral e após 1 mês ainda não apoiava o membro torácico direito (MTD). Ao exame radiográfico foi observado no MTD ausência de calo ósseo e presença de rarefação óssea em região de diáfise distal de rádio e ulna (figura 2).

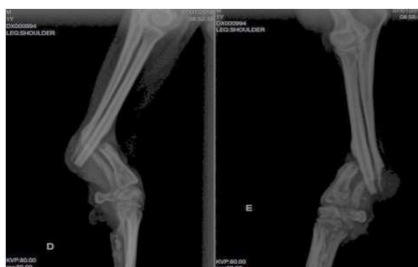

Figura 1: RX evidenciando fratura de rádio e ulna bilateral

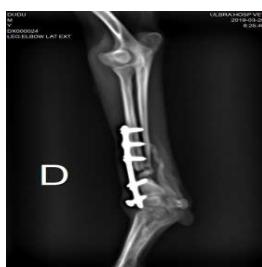

Figura 2: RX de MTD com ausência de calo ósseo e com rarefação óssea

Tratamento

Com o objetivo de melhorar a circulação local para otimizar a cicatrização óssea, foi realizado tratamento com ozonioterapia medicinal (O_2+O_3). Foi aplicado $O_2 + O_3$ por via subcutânea (SC), com auxílio de um butterfly n. 27G ou agulha hipodérmica 13 x 0,45, utilizando uma concentração de 5 mcg/mL na primeira semana e nas demais 10 mcg/mL, 2x por semana por cinco semanas, próximo a lesão totalizando 4 mL (figura 3). Após 7 dias do término do tratamento realizou-se novo RX que evidenciou presença de calo ósseo e ausência de rarefação óssea (figura 4). A placa foi removida e clinicamente o paciente não apresentava dor e apoiava totalmente o membro ao deambular (figura 5).

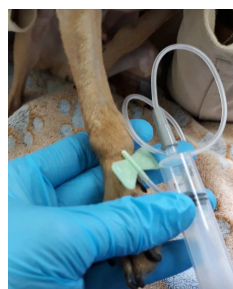


Figura 3: Aplicação do gás ozônio medicinal no MTD.

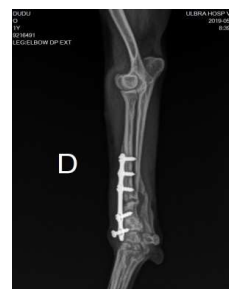

Figura 4: RX de MTD apresentando presença de calo ósseo



Figura 5: paciente apoiando o membro afetado

Conclusão

O uso da ozonioterapia medicinal, por via subcutânea, promoveu melhora da cicatrização óssea, em uma fratura antiga e permitiu remoção da placa, melhorando mobilidade e qualidade de vida do paciente.

Referências bibliográficas

1. BOCCI, V.; ZANARDI, I.; TRAVAGLI, V. Oxygen/ozone as a medical gas mixture. A critical evaluation of the various methods clarifies positive and negative aspects. Medical Gas Research, v.1, p.6-15, 2011.