

ACHADOS ULTRASSONOGRÁFICOS DE INTUSSUSCEPÇÃO EM UM CANINO ATENDIDO NO HOSPITAL VETERINÁRIO ULBRA CANOAS - RELATO DE CASO

Rodrigues, PS*; Prusch, F; Oliveira, ACC; Tagliari, F; Rodrigues, RS.
Hospital Veterinário - ULBRA

INTRODUÇÃO

A intussuscepção é uma afecção que tem como etiologia contrações vigorosas consequentes a distúrbios da motilidade intestinal, que forçam o intestino até o lúmen do segmento relaxado adjacente (DINIZ *et al*, 2004). É a invaginação de um segmento, ou seja, o intussuscepto, para dentro do lúmen de outro segmento, chamado de intussusceptante, podendo estar presente em qualquer porção do trato gastrointestinal. A intussuscepção é visibilizada em multicamadas, podendo estar associada à diminuição da motilidade intestinal e acúmulo de líquido proximal (PENNINCK, 2002). Ao plano transversal, é possível verificar uma aparência de anéis concêntricos, e no plano longitudinal um padrão multilinear (RIEDELSEL, 2019).

RELATO DE CASO

Foi atendido no Hospital Veterinário da Ulbra um canino, macho, 2 meses de idade, da raça rottweiler, com histórico de abaulamento abdominal, diarreia e recidivas de prolapso de reto. Ao exame físico verificou-se a presença de necrose na região do reto, prostração e algia abdominal. Realizou-se a ultrassonografia abdominal onde observou-se, em região hipogástrica direita, um segmento intestinal com aspecto de multicamadas, caracterizando intussuscepção. A parede do intussusceptante media 0,48 cm e a do intussuscepto 0,33 cm de espessura (figura 1). Os segmentos intestinais anteriores apresentavam grande quantidade de conteúdo pastoso com peristaltismo reduzido, não progressivo, indicando obstrução (figura 2). O diagnóstico final, baseado nos achados clínicos e ultrassonográficos, foi de intussuscepção. Houve piora no estado geral do paciente, e optou-se pela eutanásia.

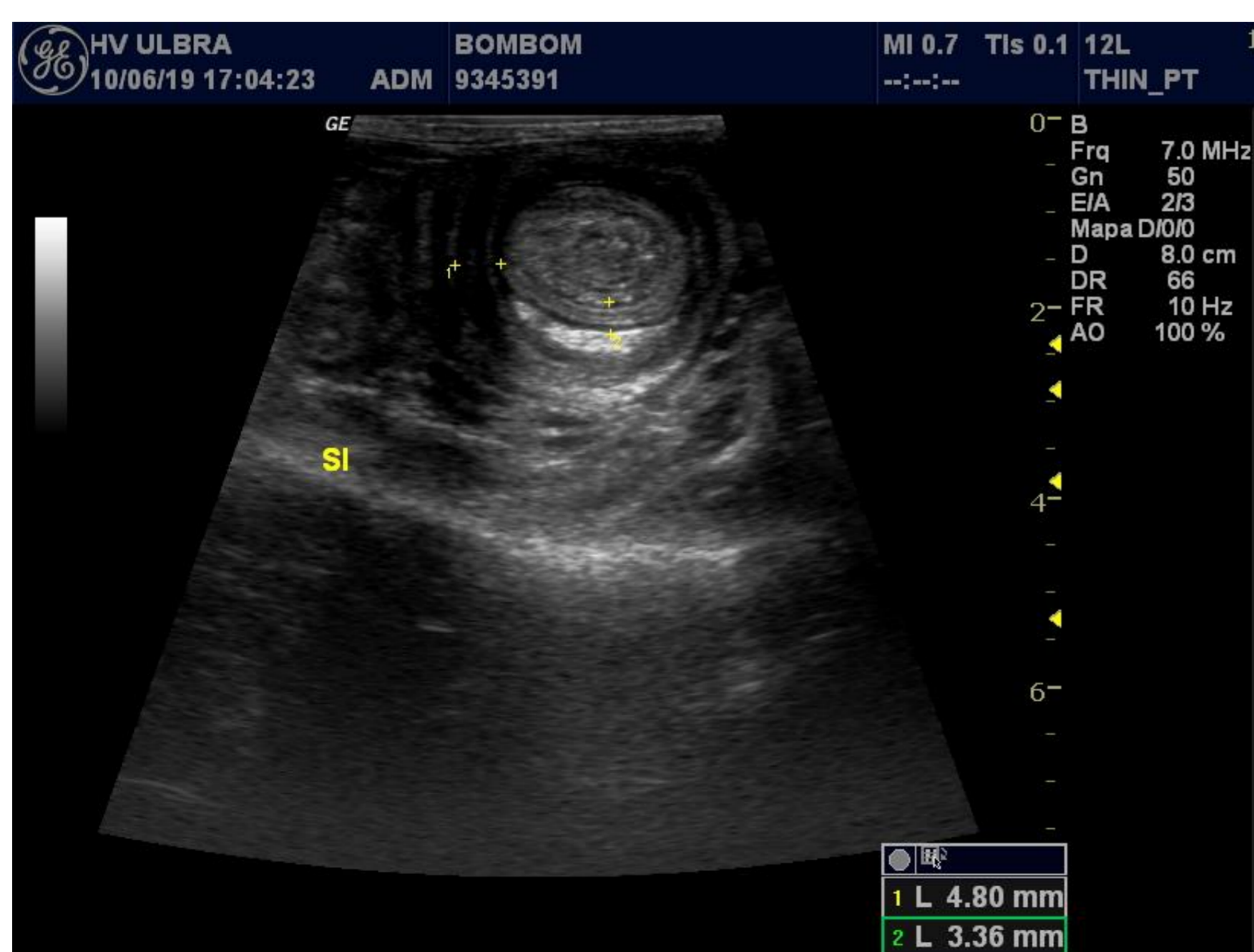


Figura 1: Imagem correspondente ao intussusceptante (nº 1) e ao intussuscepto (nº2)

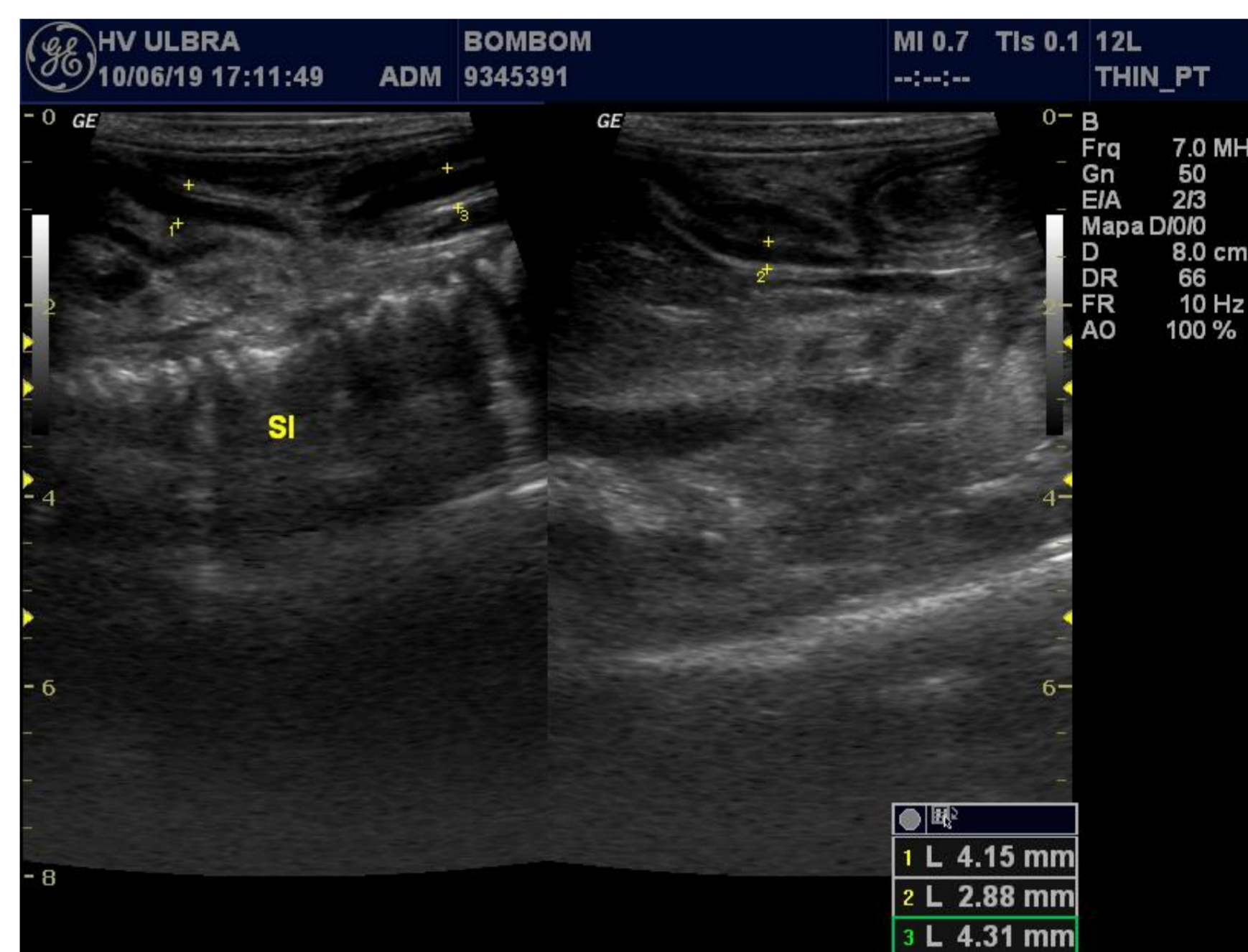


Figura 2: Imagem indicando as alças anteriores a intussuscepção.

DISCUSSÃO

As intussuscepções podem ser causadas por diversas etiologias, como estreitamento do lúmen intestinal por corpos estranhos, processos inflamatórios crônicos, distúrbios de motilidade ou parede e até mesmo por neoplasias (DINIZ *et al*, 2004). Segundo Penninck, (2011), na ultrassonografia, o intussusceptante frequentemente encontra-se espessado, edematoso e hipoeicoico, ao contrário do intussuscepto onde a espessura e a formação de camadas podem parecer normais, características encontradas no paciente em estudo. De acordo com Silva *et al*. (2015) o prolapso retal é um achado incidental que se faz suspeitar de intussuscepção em filhotes. Portanto, acredita-se que o quadro de diarreia do paciente desse estudo tenha levado ao prolapso retal, e por distúrbios de motilidade consequentemente uma intussuscepção (PENNINCK, 2002). O exame ultrassonográfico foi de importante valia para tomada de decisões, bem como determinar o prognóstico do paciente.

REFERÊNCIAS

- DINIZ, PPVP, et al. Comunicação científica: aspectos da intussuscepção duplas em obstrução do lúmen intestinal em um cão. *Ciência Animal Brasileira*, 2004, p. 163-166.
- NYLAND et al. *Small animal diagnostic ultrasound*. 2 ed. Saunders: Philadelphia, 2002, p. 213-224.
- PENNINCK, D., & D'ANJOU, M. *Atlas de ultrassonografia de pequenos animais*. Rio de Janeiro: Guanabara, 2011, p. 279-289
- RIEDELSEL, E.A. Intestino delgado. In: THRALL, E.D. *Diagnóstico de radiologia veterinária*. 7ª ed. Rio de Janeiro: Elsevier, 2019, p. 942-945.
- SILVA *et al*. Intestinos. In: FELICIANO, R.A.M.; CANOLA, C.J.; VICENTE R.R.W. *Diagnóstico por imagem em cães e gatos*. São Paulo: MedVet, 2015, p. 529-530.