

# Fibrossarcoma em cavidade oral de um felino: relato de caso

SCHUCH, Marthyna 1  
GARCIA, Flavia Almeida 2  
ÁVILA, Vanessa Perlin Ferraro 3  
ESMERALDINO, Anamaria Telles 4  
(marthyna.schuch@rede.ulbra.br)

## Introdução:

O fibrossarcoma é um tumor maligno que possui apresentações variáveis dependendo da espécie, idade e localização. A etiologia do fibrossarcoma é desconhecida, podendo surgir espontaneamente em gatos com idade acima de quatro anos, ou este pode estar relacionado com o vírus do fibrossarcoma felino (FeSV), que promove a transformação de fibroblastos e resultam no desenvolvimento da neoplasia, este apresenta apenas uma baixa porcentagem dessa neoplasia em gatos, e normalmente tende ser multicêntrico e apresenta maior risco de metástase. O Fibrossarcoma acomete todas as espécies domésticas, porém são mais comumente observados nas espécies canina e felina, e sua incidência aumentou nas últimas décadas, devido a sua associação com a vacinação. A maioria dos tumores são focais, porém podem se desenvolver em qualquer parte do corpo. As neoplasias em línguas são raras, e quando ocorrem geralmente são de origem epitelial.

## Objetivo:

Relatar um caso de fibrossarcoma na língua de um felino diagnosticado através da análise histopatológica no laboratório de Histopatologia do Hospital Veterinário da ULBRA /Canoas.

## Relato de caso:

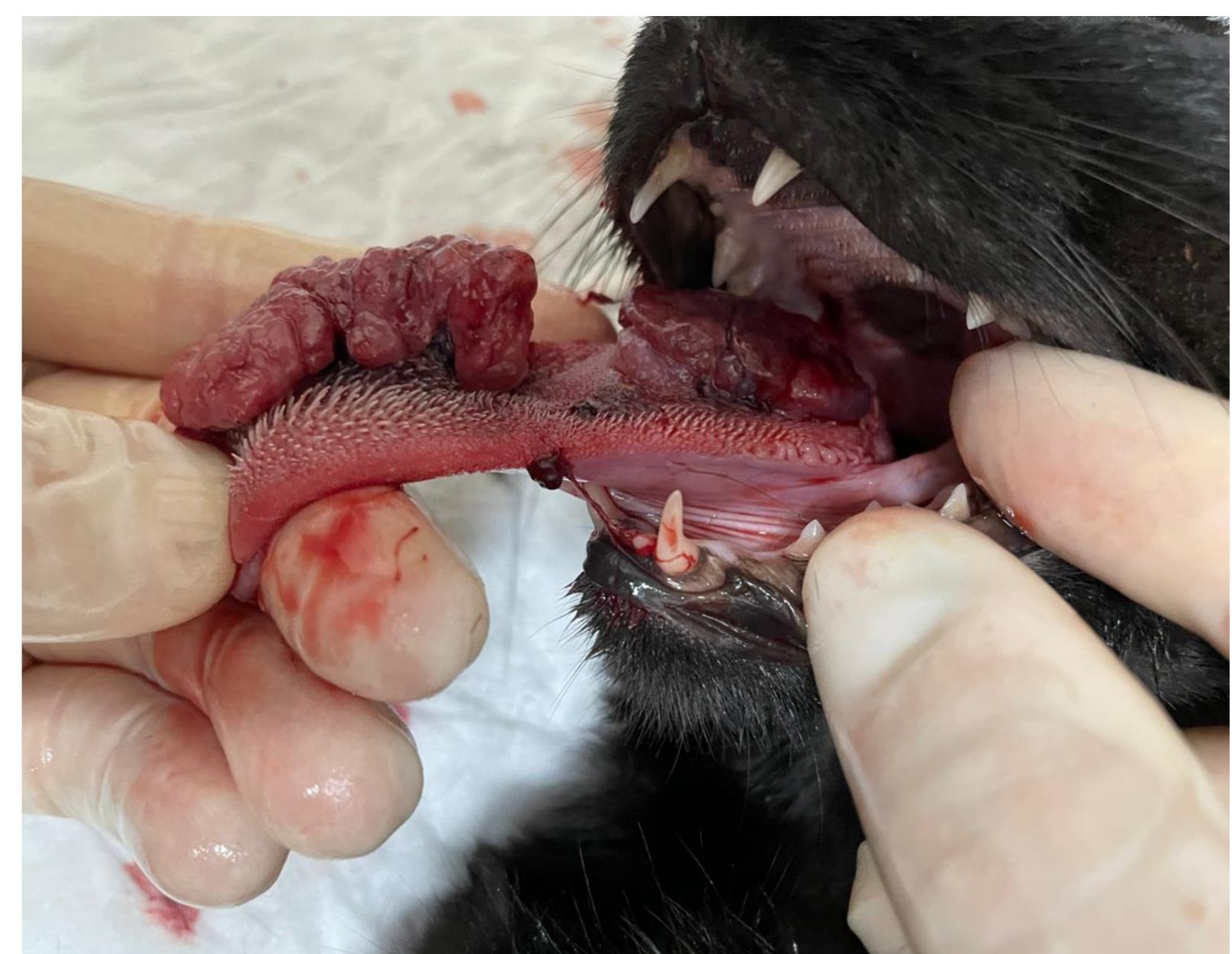Foi atendido no Hospital veterinário da ULBRA, um felino, fêmea, de um ano de idade, sem raça definida, apresentando como queixa principal anorexia, tosse, episódios de vômitos e aumento de volume em língua de crescimento rápido (figura 1). Foi indicada a realização de exame citopatológico, hemograma e bioquímicos. No hemograma e bioquímicos não houve alterações e a citologia mostrou células alongadas neoplásicas, de citoplasma basofílico evidenciando anisocitose e anisocariose, sendo assim sugestiva de neoplasia mesenquimal maligna. Na internação a paciente recebeu fluidoterapia de suporte, antiemético, antiinflamatório, antibióticos, e fármacos para controle de dor. Sem a possibilidade de excisão cirúrgica em razão da localização do tumor e piora do quadro clínico, o animal foi eutanasiado. O corpo da paciente foi encaminhado ao setor de anatomia patológica para realização de necropsia.

## Resultados:

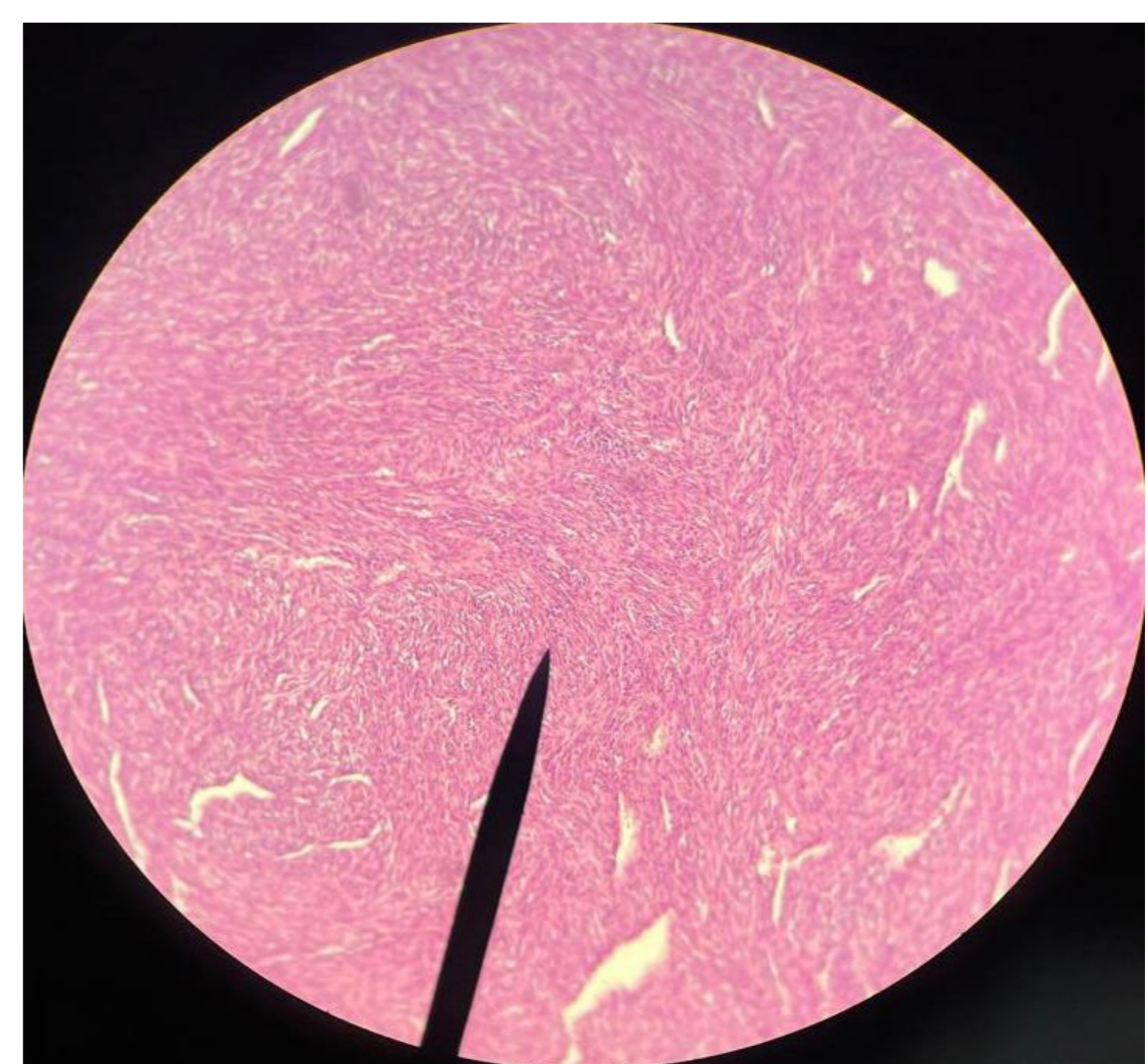
Na necropsia não houve alterações macroscópicas sugestivas de metástase em outros órgãos. Foi coletado material da lesão da língua para realização de exame histopatológico. Após processamento de rotina dos tecidos, o resultado microscópico foi de fibrossarcoma (figura 2).

## Referências:

1. GELBERG, B. H. Sistema digestório. In: ZACHARY J.F.; McGAVIN, M.D. **Bases da Patologia em Veterinária**. 5.ed. Rio de Janeiro: Elsevier, 2018.
2. HENDRICK, M. J.. Mesenchymal tumors of the skin in: MEUTEN, D. J. **tumors in domestic animals**. 5 ed. Ames: Willey Blackwell, 201.
3. MACY, D.W.; REEDS, K.B. Chapter Three—Veterinary Cancer Etiology, Section B: Viral Carcinogenesis. In **Cancer Management in Small Animal Practice**; HENRY, C.J., HIGGINBOTHAM, M.L., Eds.; Elsevier: Amsterdam, The Netherlands, 2010; pp. 16–27
4. Raskin RE, DeNicola D. **Cytology of Skin**. School of Veterinary Medicine. Purdue University. USA; North American Veterinary Community (NAVC), 2006.



**Figura 1:** aumento de volume em língua de crescimento rápido



**Figura 2:** histopatológico mostrando células neoplásicas alongadas, de citoplasma eosinofílico, apresentando anisocitose e anisocariose.

## Conclusão:

O diagnóstico de fibrossarcoma na língua deste felino foi estabelecido por meio de exame citopatológico, sendo posteriormente confirmado pelo exame histopatológico após necropsia. Em gatos jovens, como este de um ano de idade, lesões de origem inflamatória são mais comuns. A rapidez e simplicidade da coleta para exame de citologia destacam-se, desempenhando um papel importante na conduta clínica ao direcionar se a lesão é de natureza inflamatória ou neoplásica.