

ALTERAÇÕES TRIDIMENSIONAIS DO ESPAÇO AÉREO FARÍNGEO EM PACIENTES SUBMETIDOS A CIRURGIA ORTOGNÁTICA BIMAXILAR

Luiz Makito Osawa Gutierrez
Mateus Carvalho Antunes de Figueredo
Maria Perpétua Mota Freitas (ULBRA Canoas RS)
maria.azevedo@ulbra.br

INTRODUÇÃO

O tratamento das deformidades dentofaciais é realizado através da cirurgia ortognática com a utilização de osteotomias maxilares, osteotomias mandibulares ou uma combinação de ambas.

OBJETIVOS

Avaliar a repercussão da cirurgia ortognática bimaxilar sobre o espaço aéreo faríngeo (EAF), verificando a proporção de resposta a partir das movimentações cirúrgicas realizadas.

METODOLOGIA

Amostra:

- ✓ n= 34
- ✓ Grupos:
 - ✓ Classe II (n=22; ANB>2; relação molar Angle Classe II)
 - ✓ Classe III (n=12; ANB<1; relação molar Angle Classe III)
- ✓ Tomografias - critérios SEDENTEXCT
 - ✓ T0 - TCM pré-operatórias (3 semanas antes)
 - ✓ T1 - TCM pós-operatórias (6 meses após)

- ✓ **Fatores de inclusão:** deformidade dentofacial com necessidade de correção cirúrgica de avanço bimaxilar; idade >18 anos, possuir tomografias pré e pós-operatórias.
- ✓ **Fatores de exclusão:** pacientes com síndromes e/ou anomalias craniofaciais, bem como pacientes já submetidos previamente a cirurgia ortognática.

Coleta de dados:

- ✓ Software Dolphin Imaging® versão 11.95
- ✓ Medidas lineares (A-P e transversais)
- ✓ Área e volume - Espaço Aéreo Faríngeo (EAF)

Análise Estatística

- ✓ Testes de Wilcoxon
- ✓ Teste Mann-Whitney
- ✓ Análise de Correlação de Pearson

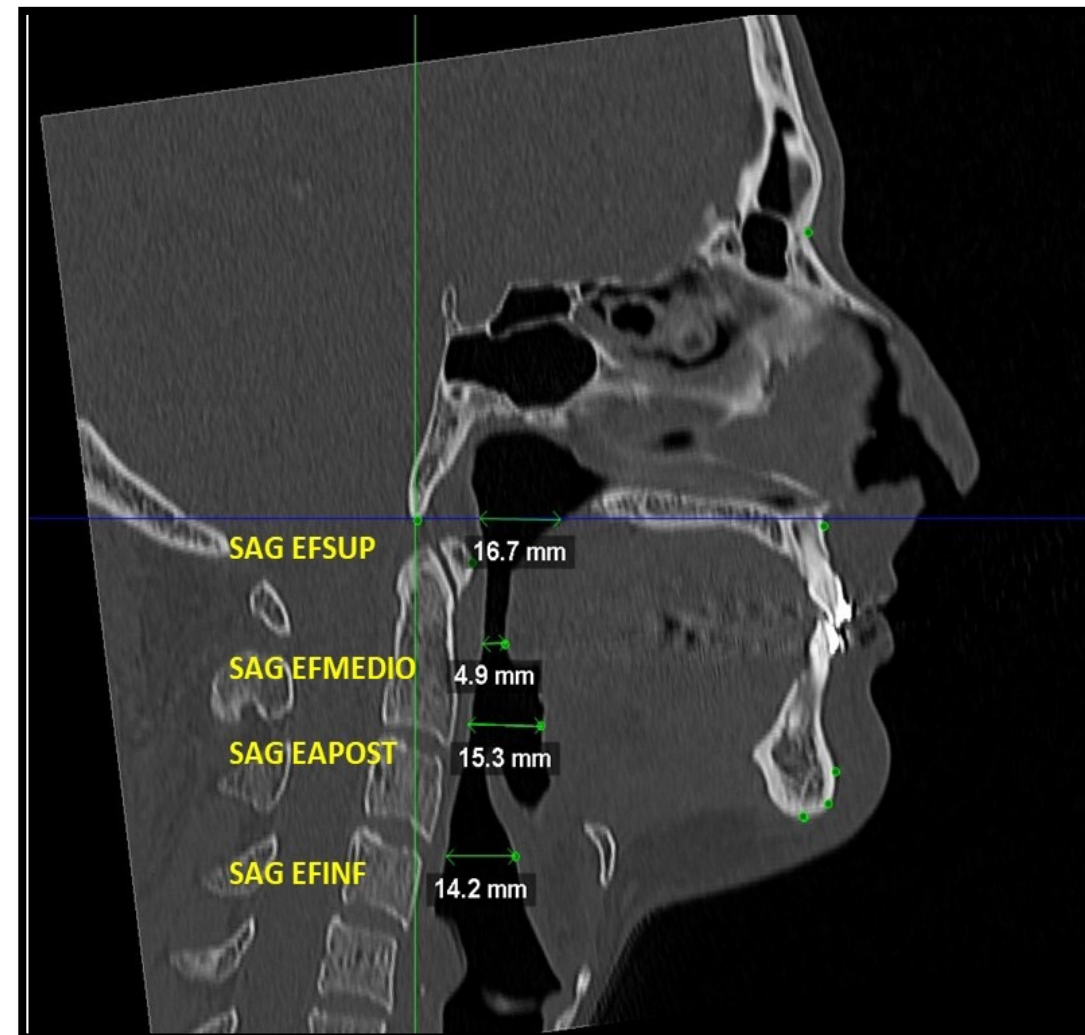


Figura 1: Imagem ilustrando medidas do EAF.

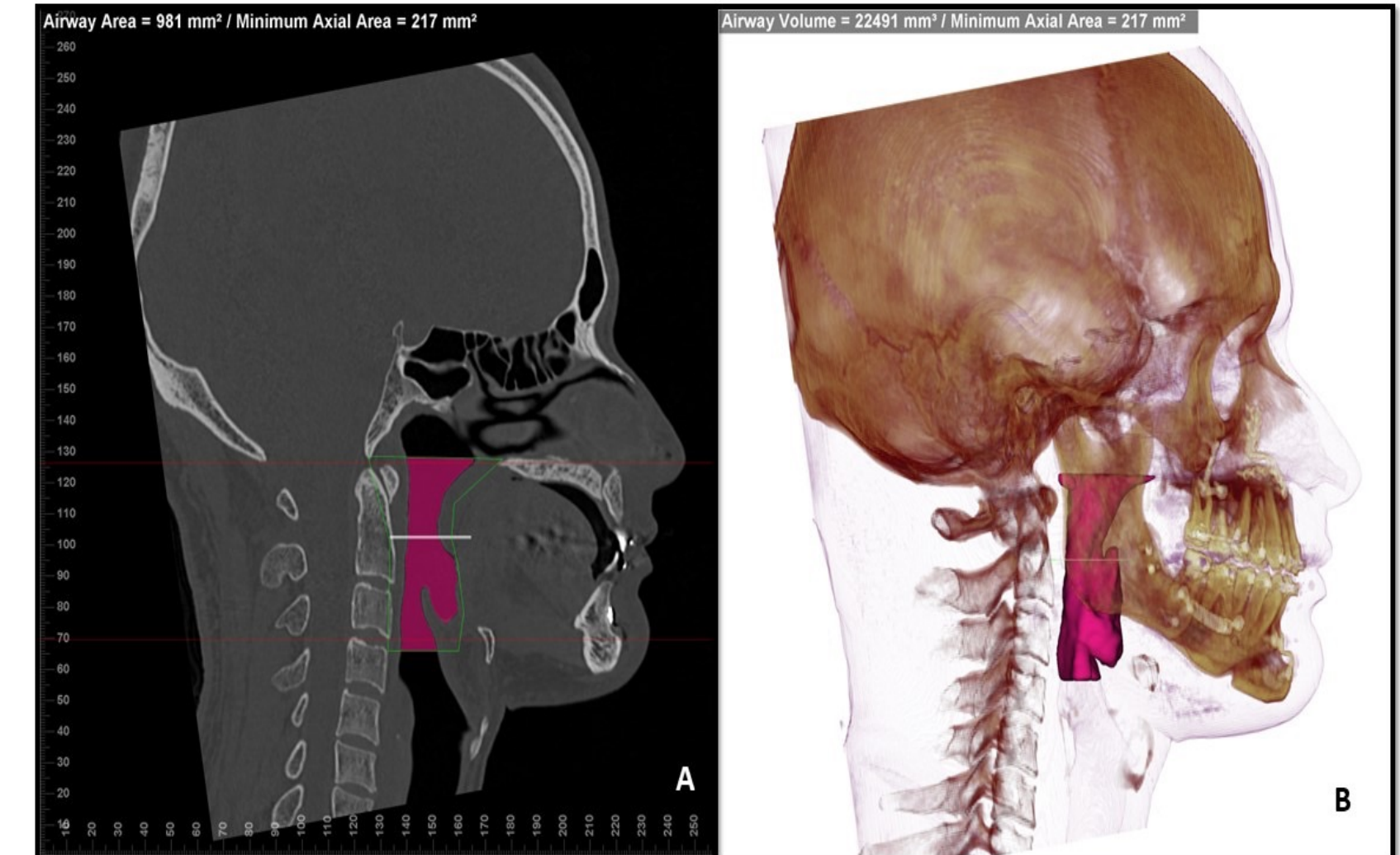


Figura 2 A e B: Imagens ilustrando volume e área axial do EAF durante a realização das medidas.

RESULTADOS

- ✓ O movimento cirúrgico de avanço bimaxilar favoreceu ganhos significativos nas dimensões do EAF em todas as regiões avaliadas (Fig. 3).

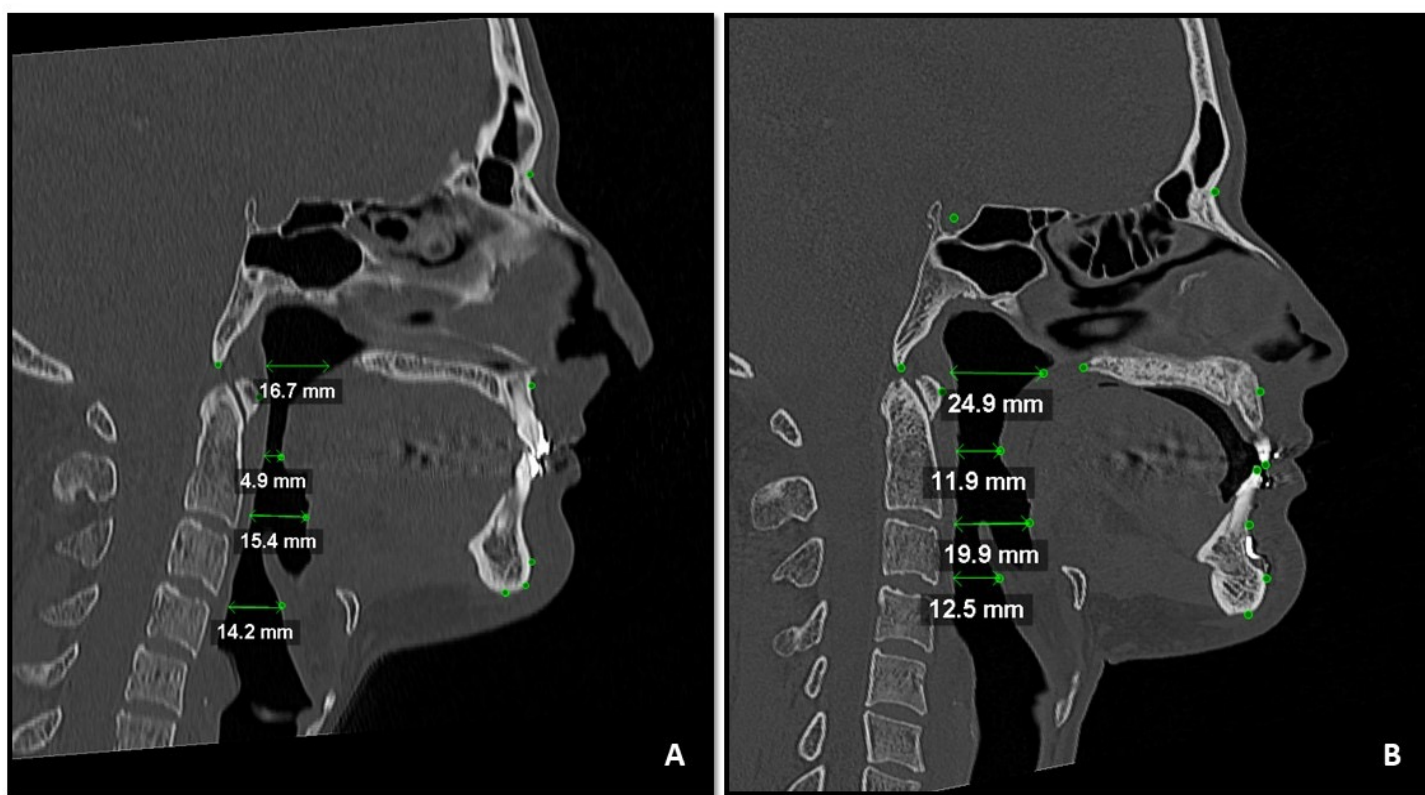


Figura 3 A e B: Imagens de cortes sagitais pré-operatória (A) e pós-operatória com medidas do EAF nas 4 regiões avaliadas mostrando ganhos significativos do EAF após a cirurgia ortognática.

- ✓ O avanço de maxila foi associado apenas ao aumento do EFSUP, média de 0,58mm no sentido A-P, para cada 1mm de movimentação maxilar (Tab. 2);
- ✓ O avanço da mandíbula mostrou associação com o aumento do EFMEDIO e EAPOST (resposta média de 0,20mm no sentido A-P e 7,14mm² de área; 0,37mm A-P e 14mm² de área, respectivamente) (Tab. 2);
- ✓ Também houve aumento da área total e volume, (ganho de 11,86mm² e 461,93mm³, respectivamente), todos proporcionais a cada 1mm de avanço mandibular (Tab. 2).

Tabela 2: Coeficiente de regressão linear (b e SE) para associação entre EAF em relação aos movimentos maxilar e/ou mandibular.

Análise	Relação	b	SE	p
SAG EFSUP DIF X Nperp ANS DIF		0,568	0,158	0,001
SAG EFSUP DIF X Nperp A DIF		0,585	0,136	0,000
SAG EFSUP DIF X SNA DIF		0,468	0,112	0,000
SAG EFMED DIF X SNB DIF		0,274	0,120	0,029
SAG EAPOST DIF X SNB DIF		0,459	0,194	0,024
COR EAPOST DIF X SNB DIF		0,763	0,320	0,023
ÁREA EAPOST DIF X SNB DIF		17,972	7,359	0,020
SAG EFMED DIF X Nperp B DIF		0,202	0,069	0,006
SAG EAPOST DIF X Nperp B DIF		0,373	0,107	0,001
COR EAPOST DIF X Nperp B DIF		0,472	0,190	0,018
ÁREA EFMEDIO DIF X Nperp B DIF		7,146	3,128	0,029
ÁREA EAPOST DIF X Nperp B DIF		13,998	4,099	0,002
ÁREA TOTAL DIF X Nperp B DIF		11,860	4,724	0,017
VOLUME DIF X Nperp B DIF		461,930	180,036	0,015
SAG EFMED DIF X Nperp Pg DIF		0,130	0,043	0,005
SAG EAPOST DIF X Nperp Pg DIF		0,223	0,069	0,003
EAPOST DIF X Nperp Pg DIF		7,390	2,727	0,011
ÁREA TOTAL DIF X Nperp Pg DIF		7,123	3,011	0,024
VOLUME DIF X Nperp Pg DIF		247,193	116,959	0,042
SAG EFINF DIF X PL OCLUSAL DIF		-0,310	0,138	0,032
ÁREA AFMEDIO DIF X PL Ocl Frank DIF		-6,403	2,914	0,035

Tabela 1: Diferença média, desvio padrão e valor de p por grupo e no total das medidas do EAF

MEDIDAS	Grupo 1 (Classe II) N=22			Grupo 2 (Classe III) N=12			Total (Grupo 1+Grupo 2) N=34		
	Diferença a	DP	p	Diferença	DP	p	Diferença	DP	p
ESPAÇO FARÍNGEO									
SAG EFSUP	1,76	3,28	0,002**	2,06	2,92	0,021*	1,86	3,11	0,002**
SAG EFMEDIO	4,22	2,27	0,000**	2,20	2,36	0,023*	3,51	2,47	0,000**
SAG EAPOST	4,33	3,25	0,000**	1,03	4,49	0,346 ^{NS}	3,16	4,00	0,000**
SAG EFINF	3,05	4,31	0,005**	1,27	3,64	0,239 ^{NS}	2,42	4,12	0,003**
COR EFSUP	2,57	3,27	0,002**	-0,09	8,60	0,724 ^{NS}	1,63	5,75	0,011*
COR EFMEDIO	5,17	4,95	0,000**	2,93	5,66	0,182 ^{NS}	4,38	5,24	0,000**
COR EAPOST	4,87	6,05	0,002**	-0,23	6,61	0,583 ^{NS}	3,07	6,63	0,004**
COR EFINF	3,67	5,80	0,011*	32,43	111,15	0,844 ^{NS}	13,82	65,83	0,035*
ÁREA EFSUP	68,62	104,96	0,022*	71,33	125,01	0,050*	69,58	110,55	0,003**
ÁREA EFMEDIO	115,83	80,36	0,000**	44,23	137,45	0,050*	90,56	107,76	0,000**
ÁREA EAPOST	137,98	133,15	0,000**	16,64	161,05	0,388 ^{NS}	95,15	152,94	0,000**
ÁREA EFINF	84,76	147,45	0,020*	69,26	132,37	0,099 ^{NS}	79,29	140,47	0,003**
ÁREA TOTAL	209,59	137,23	0,000**	133,67	204,31	0,041*	182,79	165,09	0,003**
MENOR ÁREA AXIAL	105,41	95,78	0,000**	69,33	105,59	0,034*	92,68	99,30	0,000**
VOLUME	6759,82	5489,43	0,000**	2906,25	7185,64	0,136 ^{NS}	5399,74	6315,17	0,000**

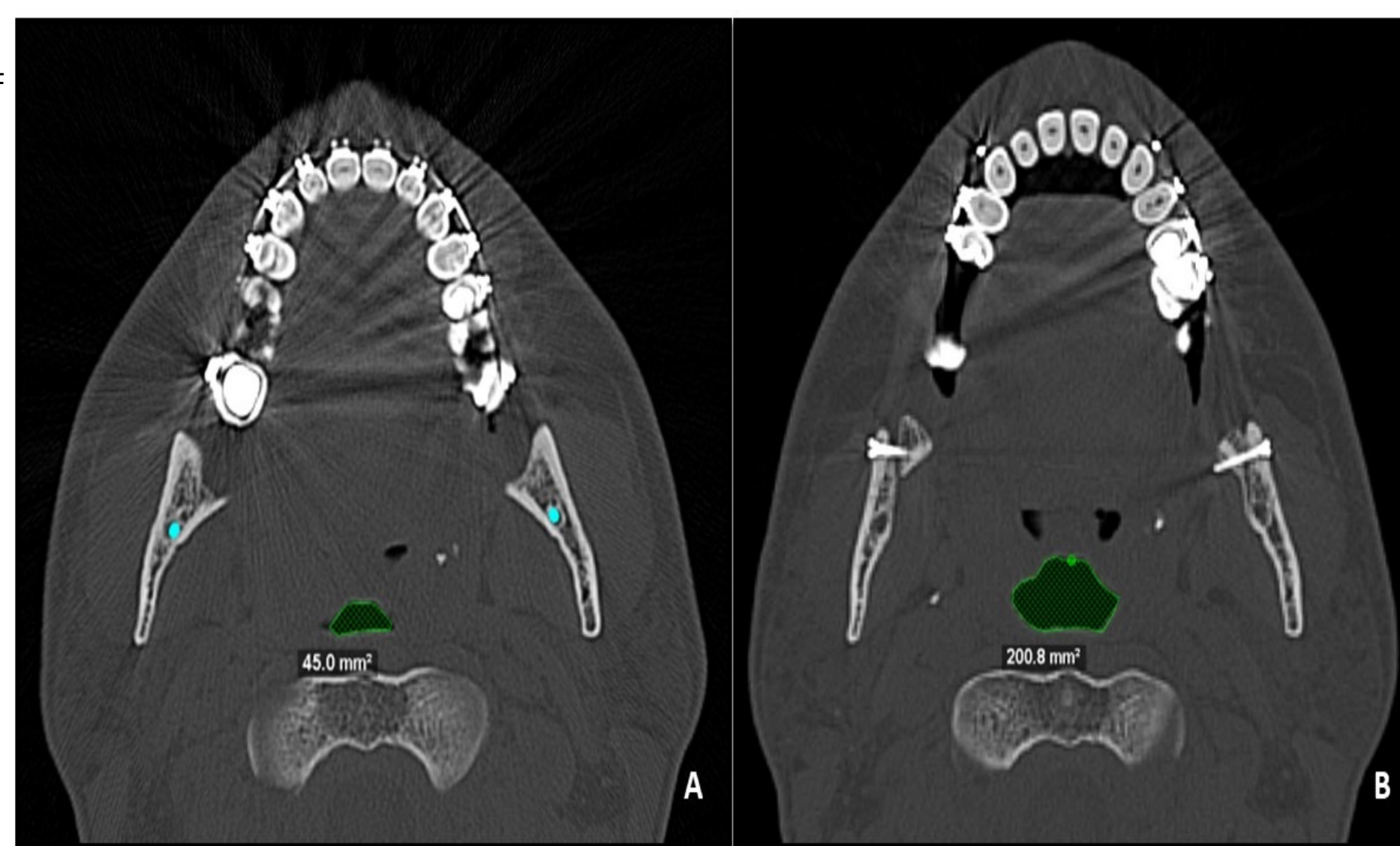


Figura 4 A e B: Imagens de cortes axiais pré (A) e pós-operatórias com medidas de área do EFMEDIO, evidenciando o aumento significativo na área após a cirurgia ortognática.

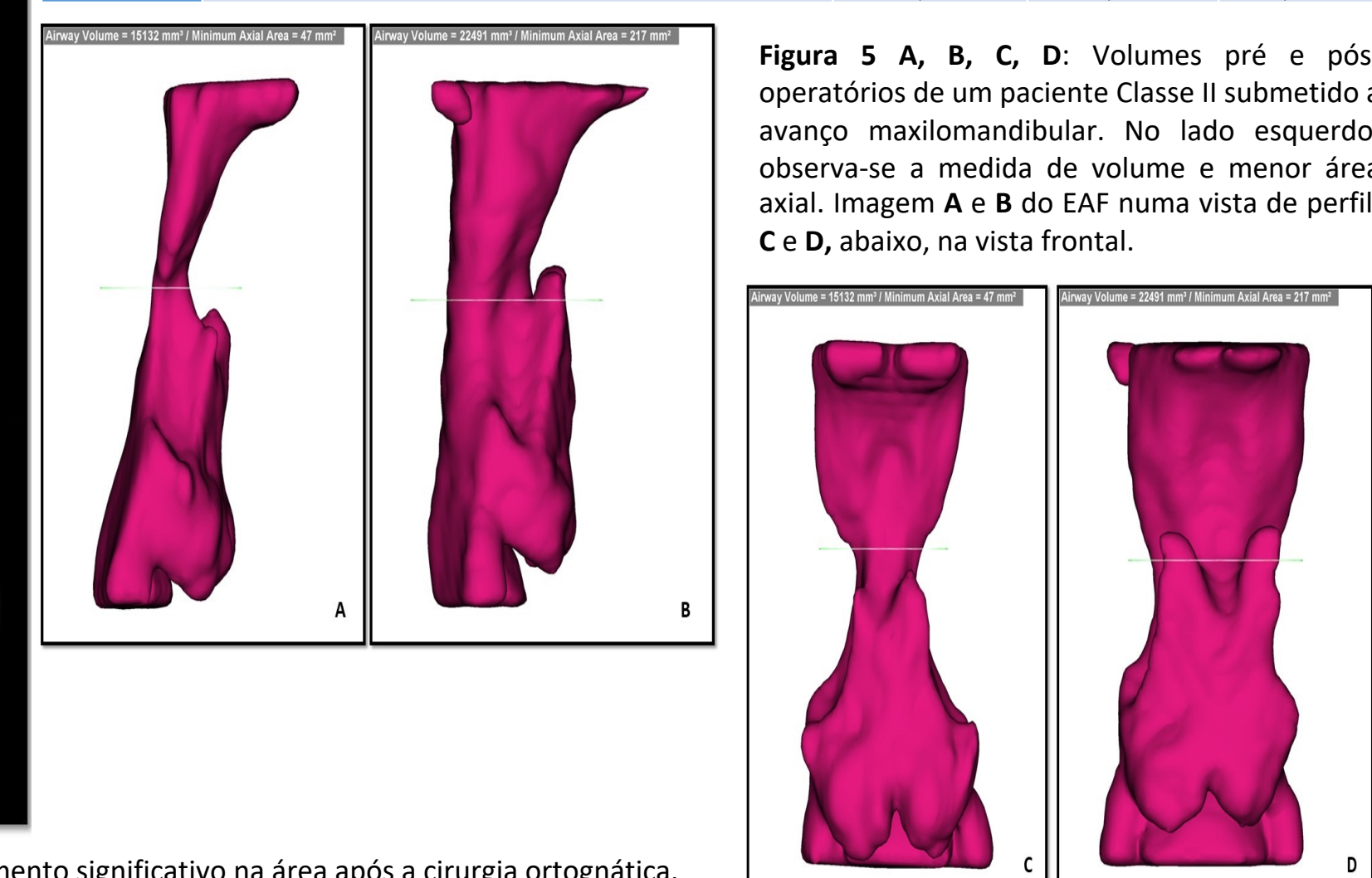


Figura 5 A, B, C, D: Volumes pré e pós-operatórios de um paciente Classe II submetido a avanço maxilomandibular. No lado esquerdo observa-se a medida de volume e menor área axial. Imagem A e B do EAF numa vista de perfil; C e D, abaixo, na vista frontal.

CONCLUSÕES

Concluiu-se que o avanço da maxila e/ou mandíbula está associado a ganho no espaço aéreo faríngeo, embora em menor proporção que a amplitude do movimento cirúrgico, podendo sugerir benefício clínico a nível respiratório.

REFERÊNCIAS

- NISKANEN, I. et al. Effect of Maxillomandibular Advancement Surgery on Pharyngeal Airway Volume and Polysomnography Data in Obstructive Sleep Apnea Patients. *Journal of Oral and Maxillofacial Surgery*, v. 77, n. 8, p. 1695–1702, 2019.
- ABDULLATIF, J. et al. Maxillary expansion and maxillomandibular expansion for adult OSA: A systematic review and meta-analysis. *Journal of Cranio-Maxillofacial Surgery*, v. 44, n. 5, p. 574–578, 2016.
- ARDEHALI, M. M. et al. Cephalometric Assessment of Upper Airway Effects on Craniofacial Morphology. *Journal of Craniofacial Surgery*, v. 27, n. 2, p. 361–364, 2016.
- LI, K. K. et al. Obstructive sleep apnea and maxillomandibular advancement: An assessment of airway changes using radiographic and nasopharyngoscopic examinations. *Journal of Oral and Maxillofacial Surgery*, v. 60, n. 5, p. 526–530, 2002.