

# STAPHYLOCOCCUS LUGDUNENSIS ISOLADO DE LESÃO POR PINO CIRÚRGICO EM UM CANINO: RELATO DE CASO.

Laura Martins Cezimbra 1  
 Paulo Barros de Albuquerque 2  
 Lúcia Pinto de Verney 3  
 Karine Gehlen Baja 4  
 Celso Pianta 5  
 (lauramartins@rede.ulbra.br-ULBRA)

## Introdução

Os estafilococos são cocos Gram positivos, que tendem a se agrupar em arranjos semelhantes a cachos de uva. São catalase positivos, não esporulados, hemolíticos ou não, dependendo da espécie. Atualmente estão listadas 87 espécies de *Staphylococcus* e no mínimo 30 delas ocorrem como comensais de pele e mucosas, podendo eventualmente atuar como patógenos oportunistas, causando infecções piogênicas. *S. lugdunensis* é um coco Gram-positivo, imóvel, que cresce em condições aeróbicas em meios não seletivos. As colônias são não pigmentadas e demonstram beta-hemólise em ágar sangue. *S. lugdunensis* é coagulase negativa, além disso é positivo nos testes de “clumping factor”, Pyrrolidonyl arylamidase (PYR) e produtor de acetoína. Em humanos já foram relatados casos de infecções envolvendo dispositivos de fixação de fraturas e os autores afirmam que o diagnóstico da bactéria é mais frequente do que relatado cientificamente. Na medicina veterinária um levantamento do isolamento da espécie em 33 animais, apontou que *S. lugdunensis* pode causar infecções invasivas em animais de companhia e que devem ser tratados com antimicrobianos baseados na interpretação dos testes de suscetibilidade, sempre que possível.

## Objetivo

O objetivo do presente trabalho foi relatar um caso que resultou no isolamento do *Staphylococcus lugdunensis* no laboratório de microbiologia do HV-Ulbra.

## Metodologia

Foi atendida no HV-Ulbra uma fêmea canina, sem raça definida, de 8 anos de idade. A paciente havia sido submetida a uma cirurgia de artrodese do carpo esquerdo. Após 30 dias apresentou exposição do pino de sustentação da placa bloqueada com lesão perfurante e exsudativa. Foi coletada amostra da lesão com *swab* estéril para exame bacteriológico no laboratório de microbiologia do HV-Ulbra.

## Resultados

No laboratório de bacteriologia foi realizado exame direto da amostra e coloração pelo método de Gram, que microscopicamente revelou a presença de cocos Gram positivos. Posteriormente o material foi semeado em placas de ágar sangue e MacConkey e incubado a 37°C por 24 horas. Após a incubação observou-se crescimento de colônias não pigmentadas, médias, arredondadas, com superfície brilhante, evidenciando dupla hemólise no ágar sangue. Os testes bioquímicos de catalase, coagulase em lâmina (“clumping fator”), teste de PYR e produção de acetoína (Voges Proskauer) resultaram positivos (Figura 1), já a coagulase em tubo foi negativa.

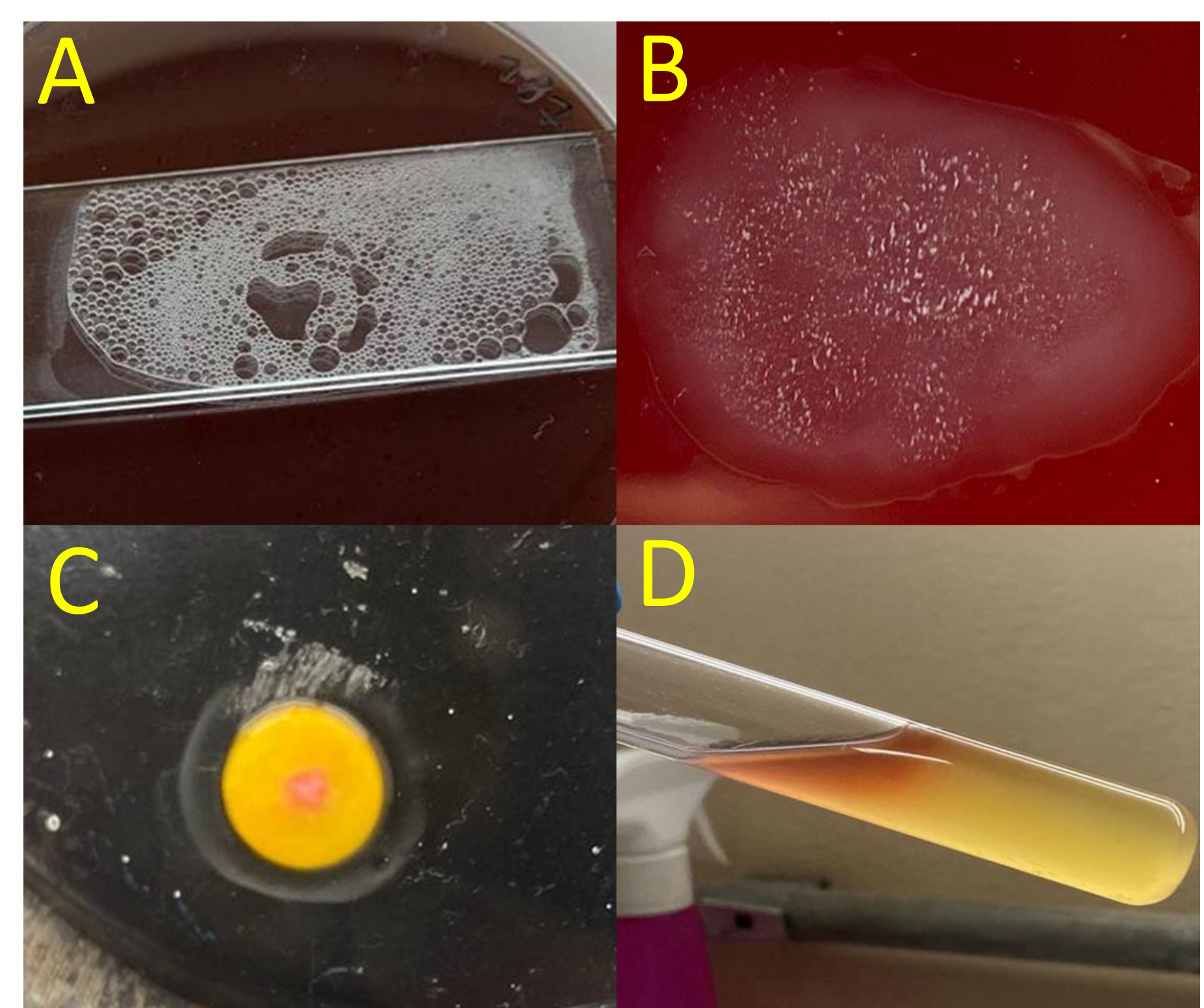


Figura 1: Testes bioquímicos realizados com o *S. lugdunensis* (A) prova de catalase; (B) coagulase em lâmina (clumping factor); (C) PYR; (D) Voges Proskauer (produção de acetoína).

## Conclusão

Com base nos testes indicados pela literatura foi possível identificar o agente envolvido na infecção relatada e também demonstrar a ocorrência deste patógeno na rotina clínica e cirúrgica de pequenos animais.

## Referências

- Quinn, P. J., et al. Microbiologia veterinária e doenças infecciosas. Artmed Editora, 2005.
- Parte, A.C., Sardà Carbasse, J., Meier-Kolthoff, J.P., Reimer, L.C. and Göker, M. (2020). List of Prokaryotic names with Standing in Nomenclature (LPSN) moves to the DSMZ. *International Journal of Systematic and Evolutionary Microbiology*, **70**, 5607-5612; DOI: [10.1099/ijsem.0.004332](https://doi.org/10.1099/ijsem.0.004332)
- Murray, Patrick R., et al. *Manual of clinical microbiology: Volume 2*. No. Ed. 9. ASM press, 2006.
- Seng P, Traore M, Lavigne JP, Maulin L, Lagier JC, Thiery JF, Levy PY, Roger PM, Bonnet E, Sotto A, Stein A. *Staphylococcus lugdunensis*: a neglected pathogen of infections involving fracture-fixation devices. *Int Orthop*. 2017 Jun;41(6):1085-1091. doi: 10.1007/s00264-017-3476-4. Epub 2017 Apr 12. PMID: 28405808.
- Rook, KA, Brown, DC, Rankin, SC e Morris, DO (2012), Estudo de caso-controlado de isolados de infecção por *Staphylococcus lugdunensis* de pequenos animais de companhia. *Dermatologia Veterinária*, 23: 476-e90. <https://doi.org/10.1111/j.1365-3164.2012.01087.x>