

## ALTERAÇÕES ULTRASSONOGRÁFICAS E RADIOLÓGICAS EM UM PACIENTE COM RUPTURA DIAFRAGMÁTICA

ZAMBONIN, F.C.; CAPRA, Vinícius Antônio.; OLIVEIRA, M. A.; SORIANO, M.O. Ferreira, G.E.S.

fabiozambonin@hotmail.com

Universidade Luterana do Brasil – ULBRA

### INTRODUÇÃO

O diafragma é uma estrutura musculotendinosa responsável por 70% do fluxo de ar pulmonar. A hérnia, ruptura, diafragmática é uma protusão em que um ou mais órgãos abdominais entram na cavidade torácica. É uma das lesões mais importantes em pequenos animais, podendo ser congênita ou traumática. A forma traumática é ocasionada, principalmente, por acidentes automobilísticos, ocorrendo em até 85% dos casos. A forma congênita ocorre devido ao desenvolvimento incompleto ou falha na fusão da membrana pleuroperitoneal. Os achados clínicos são compatíveis com dispneia, sons torácicos abafados e sons intestinais na ausculta pulmonar. O diagnóstico é feito por anamnese e exames complementares, tendo como padrão ouro a radiografia e a ultrassonografia. O tratamento dessa lesão é cirúrgico.

### OBJETIVOS

Relatar as alterações ultrassonográficas e radiográficas, em um paciente felino sem raça definida, após acidente traumático.

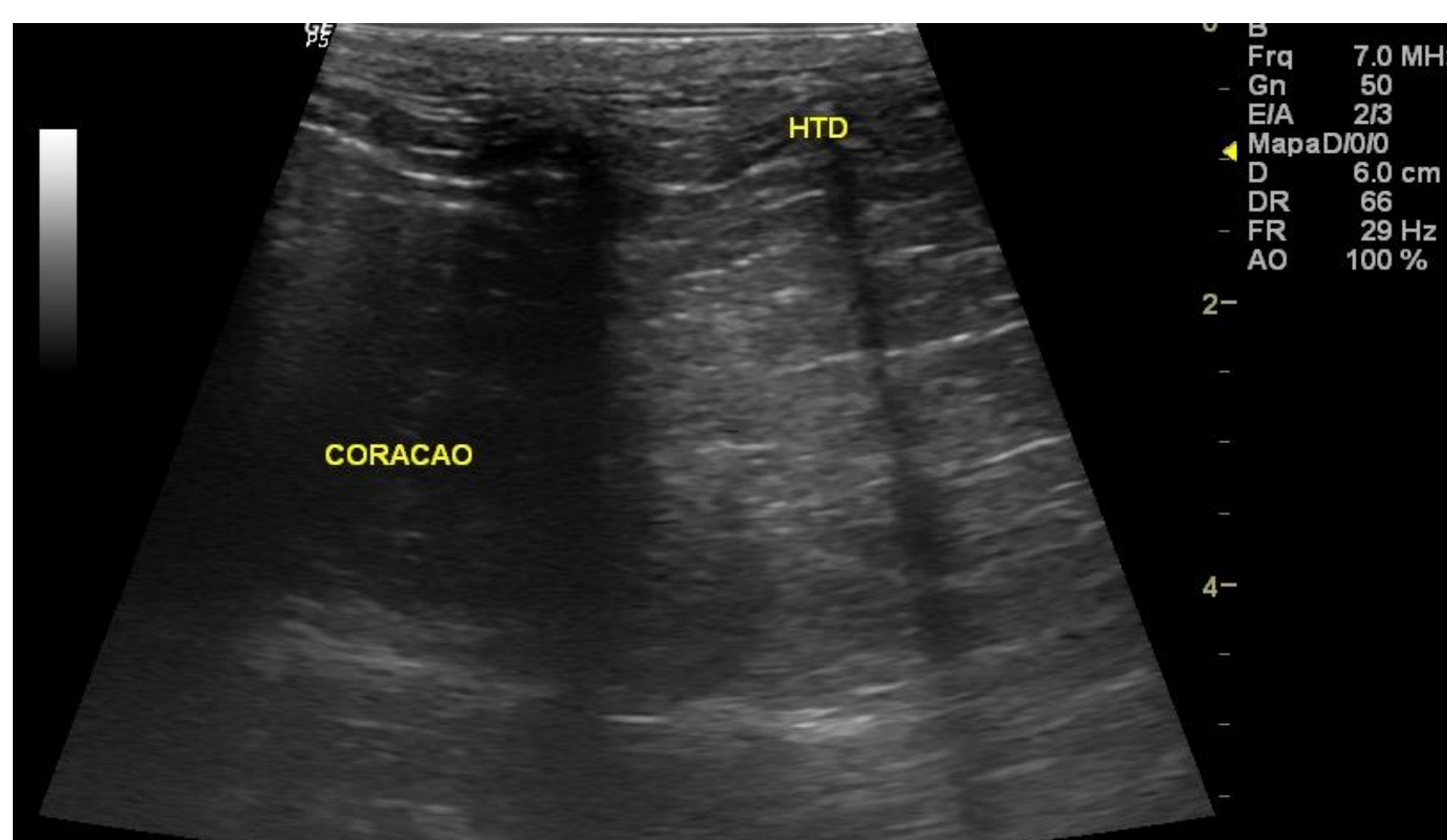
### METODOLOGIA

Paciente felino, fêmea, chegou para atendimento no hospital veterinário da ULBRA com suspeita de trauma e apresentando dispnéia, sendo encaminhado para exame no setor de imagem. Foi utilizado como método de diagnóstico o aparelho ultrassom GE Logic P5, com probe com frequência 10 Mhz e raio x da Ultramedic.

### RESULTADOS

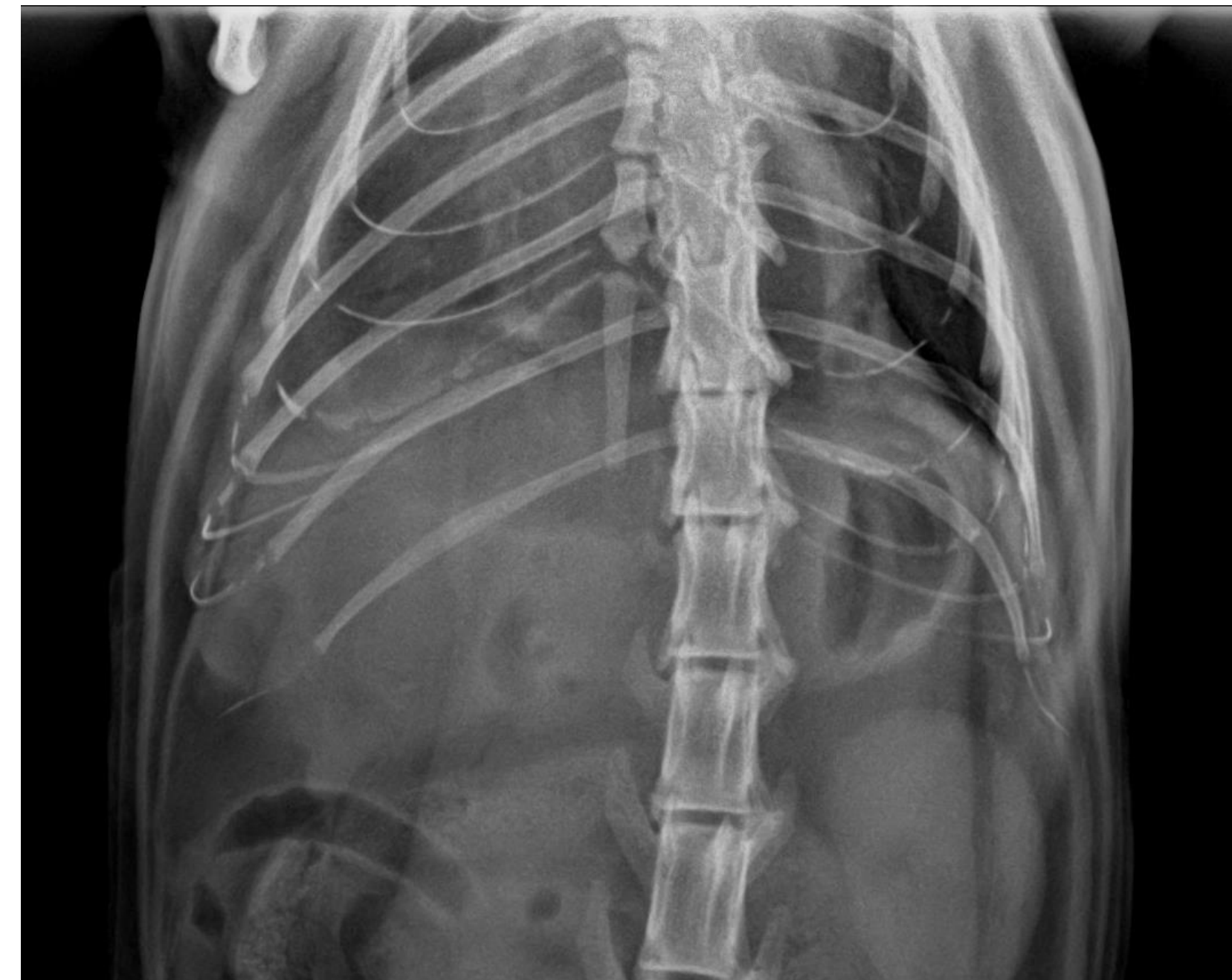No exame, nos achados ultrassonográficos foi visualizado, no hemitórax direito, adjacente ao coração uma estrutura com ecogenicidade similar ao mesentério abdominal ao invés da estrutura pulmonar com presença de ar (Fig. 1). No exame radiográfico, visibiliza-se a ausência da linha diafragmática, no tórax a presença de estrutura com radiopacidade de gordura, caudal ao coração (Fig. 2 e 3)

**Figura 1** - Imagem ultrassonográfica do mesentério em tórax do paciente.



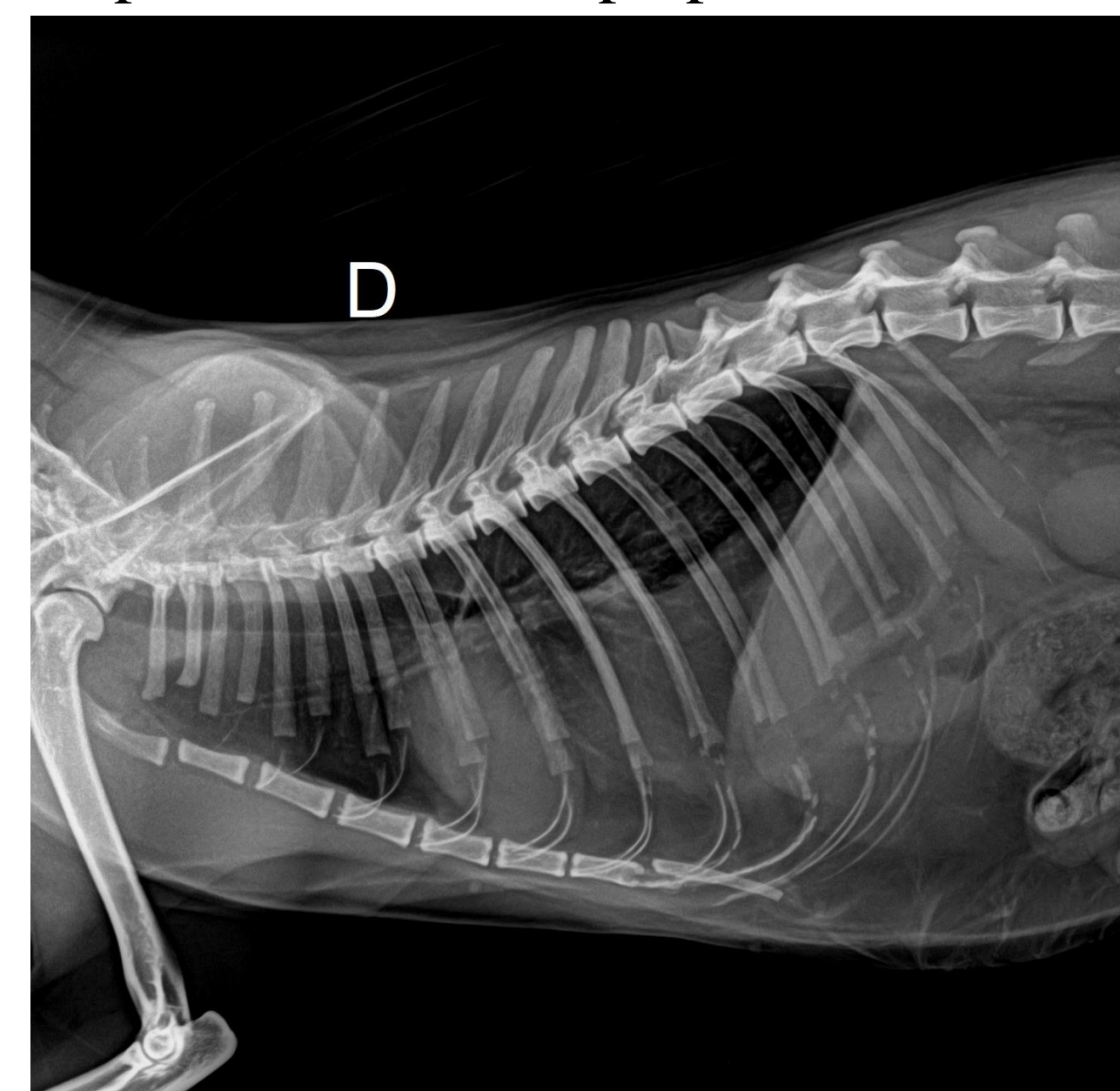
Fonte: Setor de Diagnóstico por Imagem ULBRA, 2023.

**Figura 2** - Imagem de raio-x abdominal evidenciando a ausência de linha diafragmática.



Fonte: Setor de Diagnóstico por Imagem ULBRA, 2023.

**Figura 3** - Imagem de raio-x torácico evidenciando a ausência de linha diafragmática e o aumento de radiopacidade em campo pulmonar caudal.



Fonte: Setor de Diagnóstico por Imagem ULBRA, 2023.

### CONCLUSÃO

Na ruptura diafragmática em que os sinais clínicos são inespecíficos, o exame ultrassonográfico e radiológico são complementares para diagnóstico no uso clínico. Neste caso do paciente, foram os exames padrão ouro para decisão de tratamento cirúrgico.

### Referências

- K.M. Dyce W.O. Sack, C.J.G. Wensing; Textbook of Veterinary Anatomy, Fourth Edition; 2010 Elsevier Editora Ltda.  
 Changbaig hyun; radiographic diagnosis of diaphragmatic hernia: review of 60 cases in dogs and cats; companion animal science, school of veterinary sciences, the university of queensland, st lucia, QLD 4072, Australia.  
 M. Kibar,a. Bumin, M. KAYA et Z. Alkan. Use of peritoneography (positive contrast cheliography) and ultrasonography in the diagnosis of diaphragmatic hernia : review of 35 cats; Departments of Surgery, Faculty of Veterinary Medicine, University of Erziyes, 38090, Kayseri, Turkey.  
 MEHRGERDI, Hossein Kazemi; RAJABIOUN, Masoud; MIRSHAHI, Ali; JAGHARGH, Ensiyeh Sajjadian. A retrospective study on diaphragmatic hernia in cats. *Veterinary Research Forum*, [S.L.], n. , p. 607-610, set. 2022. Faculty of Veterinary Medicine, Urmia University.  
 PENNINGCK, Dominique. *Atlas of small animal ultrasonography*. 2. ed. Iowa, Usa: John Wiley & Sons, Inc., 2015.