

ANESTESIA EM CANINO PARA ESPLENECTOMIA TOTAL: RELATO DE CASO

Ana Luiza Cunha Bade¹Vinícius Antônio Capra²Fábio Caziraghi Zambonin³Renata dos Santos Flores⁴Gabriela Porciuncula Costa⁵

Universidade Luterana do Brasil

Endereço eletrônico: analuizabade@rede.ulbra.br

INTRODUÇÃO

A esplenectomia consiste na retirada total ou parcial do baço. As principais indicações para esplenectomia total em cães são neoplasias esplênicas, torções esplênicas, traumas graves, distúrbios hematológicos imunomediados e lesões esplênicas, a esplenectomia total é utilizada como último recurso uma vez que, em sendo possível, deve-se preservar parte do baço. Uma anestesia balanceada é caracterizada pela associação de múltiplos fármacos a fim de obter inconsciência, analgesia e relaxamento muscular, além de reduzir seus efeitos adversos.

OBJETIVO

O objetivo desse trabalho é relatar um caso de anestesia de cadela geriátrica para esplenectomia total.

RELATO DE CASO

Realizou atendimento no Hospital veterinário da ULBRA, uma cadela, 14 anos, sem raça definida, apresentando prostração, perda de peso e hipofagia. Ao exame clínico, mucosas levemente hipocoradas, TPC igual a 2 segs, normohidratado, 116 bpm, algia durante a palpação abdominal difusa e febre (39,8 °C). O hemograma demonstrou hematócrito (23%), eritrócitos ($3,14 \times 10^6/\mu\text{L}$), hemoglobina (6,7 g/dL), monocitose (1.936 μL) e trombocitopenia ($<50.000/\mu\text{L}$). O exame ultrassonográfico evidenciou um nódulo de tamanho não mensurável no baço. Realizada esplenectomia total sob anestesia geral. Durante o exame pré-anestésico, a paciente apresentava mucosas normocoradas, TPC igual a 2 segs, 92 bpm, 24 mrpm, 38,8 °C e PAS de 100 mmHg. Realizada a medicação pré-anestésica com metadona (0,1 mg/kg IM). Estabilização de dois acessos venosos periféricos: um para fluidoterapia e infusão de drogas e o outro para transfusão sanguínea. A indução seguiu-se com pré-oxigenação, propofol (3 mg/kg), lidocaína (1 mg/kg) e cetamina (1 mg/kg) e intubação orotraqueal. A manutenção consistiu em anestesia inalatória com isoflurano, infusão de lidocaína (1 mg/kg/h) e cetamina (0,6 mg/kg/h) para analgesia, fluidoterapia com Ringer Lactato (1 ml/kg/h) e uma dose de ataque de ácido tranexâmico (50 mg/kg) como tratamento antifibrinolítico. Houve aplicação de cefalotina (30 mg/kg IV) como antibioticoterapia profilática. Nos primeiros 30 minutos, a transfusão sanguínea ocorreu em uma vazão aproximada de 0,5 ml/kg/h para observação de possíveis reações de hipersensibilidade, mesmo sendo bolsa-paciente compatíveis. Após os primeiros 30 minutos, não houve intercorrências e a vazão foi elevada para aproximadamente 6 ml/kg/h, para que toda a transfusão ocorresse dentro de no máximo 4 horas. A monitorização da paciente se deu por observação de reflexo palpebral, rotação ou centralização do globo ocular e monitor multiparamétrico com os seguintes parâmetros: eletrocardiograma (ECG), frequência cardíaca (FC), frequência respiratória (FR), temperatura, pressão arterial sistólica (PAS) e saturação de oxigênio (%).

O procedimento durou em torno de 3 horas para ser concluído, a paciente se manteve estável e ao final, demonstrava 106 bpm, 100 mmHg (PAS) e 35,9°C. Imediatamente, iniciou-se o aquecimento ativo com bolsas térmicas preenchidas de água quente e utilização de cobertores.

RESULTADOS

O gráfico 1 elucida os parâmetros fisiológicos no período trans-anestésico.

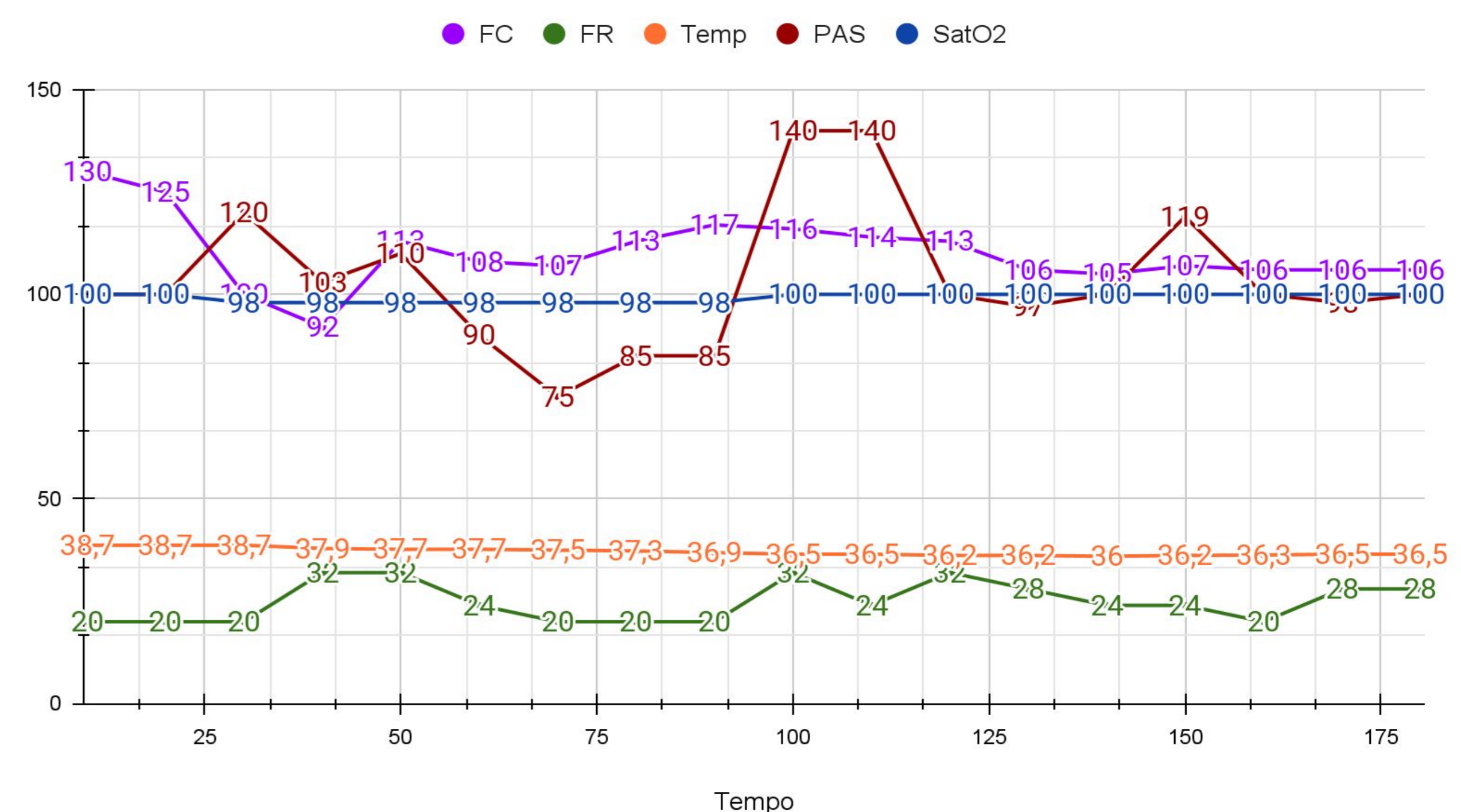


Gráfico 1. Parâmetros fisiológicos trans-anestésicos. Fonte: Autor, 2023.

CONCLUSÃO

O conjunto de exames em adição à clínica contribuiu para a escolha do melhor protocolo anestésico e seu preparo como a aquisição de bolsa de sangue, elevando a segurança do procedimento cirúrgico especialmente em pacientes geriátricos. O presente relato confirma uma abordagem holística e completa da paciente, ainda a interdisciplinaridade entre as especialidades para o melhor desfecho.

REFERÊNCIAS

- BERTOLIN, C. F. Anestesia e analgesia em ressecção de timoma em cão – relato de caso. Dissertação (Trabalho de Conclusão de Curso de Especialização). Universidade Federal de Santa Maria - UFSM, Santa Maria - RS, 2023.
- BISPO, G. A. Efeitos da infusão contínua de cetamina sobre as funções sistólica e diastólica do ventrículo esquerdo em cães anestesiados com propofol. Dissertação (Mestrado). Universidade Estadual Paulista - UNESP, Araçatuba - SP, 2022.
- Dutra, Romero Alexandre do Amaral; Sousa, Valesca Oliveira de. Esplenectomia total em cão: relato de caso. Nosso Clín, v. 17, n. 102, p. 20-26, nov.-dez. 2014.
- GAMES, B. M. M. Ecocardiografia em cães submetidos à infusão contínua de lidocaína e anestesiados com sevoflurano. Dissertação (Mestrado). Universidade Estadual Paulista - UNESP, Araçatuba - SP, 2023.