



Biópsia hepática percutânea com agulha Tru-Cut guiada por ultrassonografia em um canino

Izabela de Paula Pereira ^{1*}
Lucas Maragno Peruch ¹
Fábio Caziraghi Zambonin ¹
Ana Luiza Cunha Bade ¹
Fabiane Prusch ²

¹Residentes do Hospital Veterinário da Universidade Luterana do Brasil, izabela.ppaula@gmail.com

²Professora adjunta da Universidade Luterana do Brasil

Introdução e objetivos

A biópsia hepática guiada por ultrassonografia é um método menos invasivo do que a biópsia hepática por laparotomia e é um auxílio diagnóstico das afecções hepáticas. O trabalho tem como objetivo descrever uma biópsia hepática percutânea guiada por ultrassonografia em um canino.

Materiais e métodos

Foi atendido um canino, macho, 8 anos, Dachshund. O paciente apresentava quadro de emagrecimento, aumento das enzimas ALT e FA, trombocitopenia com PCR negativo para *Anaplasma* sp, *Babesia* sp e *Ehrlichia* sp. Foi realizado ultrassonografia abdominal, na qual foi observado fígado hiperecogênico, ecotextura grosseira, sendo um dos diferenciais hepatite crônica. Sem respostas ao tratamento e persistência das alterações nos exames de sangue, optou-se pela biópsia hepática percutânea guiada por ultrassonografia para elucidação.

Referências

MAROLF, A.J. Diagnostic Imaging of the Hepatobiliary System: An Update. *Veterinary Clinics of North America. Small Animal Practice*, v.47, n. 3, p.555-568, 2017.
MATTOON, J.S., POLLARD, R., WILLS, T., BERRY, C.R. *Small Animal Diagnostic Ultrasound*, 4th, Saunders, p.49-75, 2021.
WEBSTER, C.R.L., CENTER, S.A., CULLEN, J.M. ACVIM consensus statement on the diagnosis and treatment of chronic hepatitis in dogs. *Journal of Veterinary Internal Medicine*, v.33, n.3, p.1173-1200, 2019.

Resultados

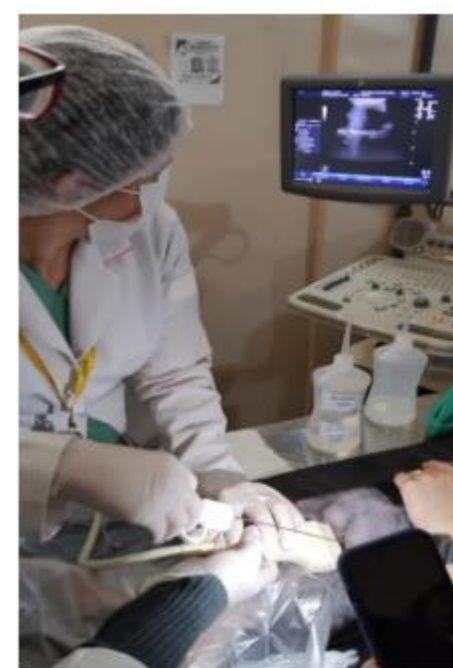

Figura 1 - realização de biópsia hepática.

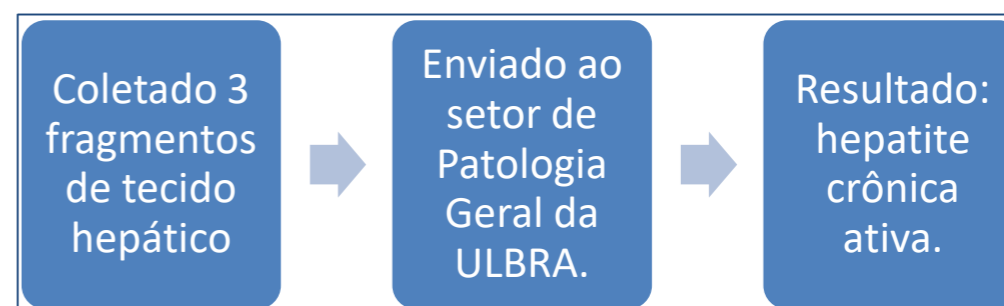


Figura 2 – esquema representativo de coleta. A histopatologia revelou hepatite crônica ativa, sendo de origem infecciosa, tóxica ou genética. A fim de se esclarecer a etiologia e levando em consideração os outros achados laboratoriais, decidiu-se realizar a sorologia para Leishmaniose visceral, a qual revelou alta titulação de anticorpos, indicando infecção e doença ativa.

Conclusão

A ultrassonografia abdominal associada à biópsia hepática guiada por ultrassom foi essencial no diagnóstico do quadro de hepatite crônica do paciente, sendo um procedimento menos invasivo, com baixa taxa de complicações que pode auxiliar na conduta clínica do médico veterinário.