

Celulite Juvenil Canina – Relato de caso

Talis Cristiano Arardi¹
Cristine Dossin Bastos Fischer²
ULBRA - Canoas

Introdução

A celulite juvenil é uma dermatite rara de origem idiopática e com componente imunomediado que acomete cães filhotes das raças Dachshund, Golden Retriever, Labrador Retriever, Beagle e Pointer, com idade entre 3 semanas a 6 meses. As lesões se caracterizam pelo aparecimento de pápulas, vesículas, alopecia, pústulas, crostas e cicatrizes em região mentoniana e ao redor das pálpebras. O diagnóstico é alcançado por meio dos sinais clínicos e histopatologia. O tratamento preconizado inclui o uso de corticosteróides ou ciclosporina.

Objetivos

Relatar o caso de um canino macho da raça American Bully, com 3 meses de idade, atendido no Hospital Veterinário da Universidade Luterana do Brasil. O animal apresentava lesões de pele na região mentoniana e periocular, além de otite não pruriginosa. Com base nos sinais clínicos e exclusão de outras causas suspeitou-se de celulite juvenil.

Material e Métodos

O animal foi levado para consulta com um quadro de dermatopatia localizada em face, letargia e anorexia. Ao exame específico, a pele estava eritematosa, com presença de alopecia e crostas (Figura 1). O raspado parasitológico cutâneo excluiu demodicose canina e então a suspeita de celulite juvenil foi estabelecida. O tratamento foi prescrito a base de prednisona na dose de 2 mg/kg por via oral com redução da dose após melhora clínica e no uso de amoxicilina com clavulanato de potássio na dose de 20 mg/kg por via oral durante 2 semanas. Decorridos 10 dias de tratamento, o animal veio para retorno, sendo possível observar uma melhora significativa no aspecto das lesões (Figura 2), estava mais ativo e alimentando-se normalmente. Foram realizadas revisões semanais com evolução clínica e dermatológica positiva (Figura 3).

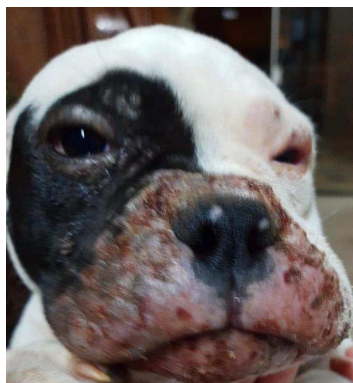

Figura 1. Alopecia, eritema e crostas em focinho de cão com celulite juvenil.

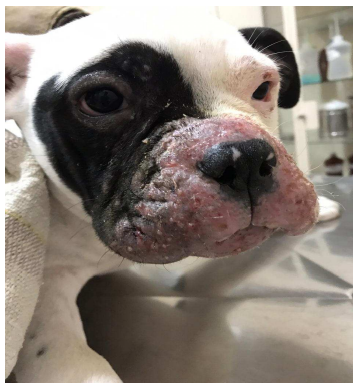

Figura 2. Canino com celulite juvenil após 10 dias de tratamento com prednisona e amoxicilina com clavulanato de potássio.




Figura 3. Eritema discreto em cão em tratamento para celulite juvenil.

Resultados e Conclusões Finais

A celulite juvenil é uma afecção incomum, pouco relatada na Medicina Veterinária, e ao que tudo indica, tem origem imunomediada. O prognóstico é bom quando a doença é tratada precocemente em até 5 dias após o aparecimento dos sinais clínicos, após os 5 dias, as chances do animal ficar com cicatrizes são maiores. Na ausência de tratamento, o animal pode vir a óbito.

Referências Bibliográficas

COLOMBO, *et al.* La cellulites juvenile del perro: aspectos clínicos, diagnósticos e terapêuticos. *Veterinária, Rivista Ufficiale Della SCIVAC*, Ano 14, n. 1, abr., 2000. Disponível em: <<http://www.mevepa.cl/modules.php?name=News&file=article&sid=493>>

MEDLEAU, L.; HNILICA, K. A. Dermatologia de Pequenos Animais. In: *Dermatites Imunomediadas*. São Paulo: **Roca**, 2003. Cap.8, p. 157-169

SCOTT, D. W.; MILLER, W. H. Juvenile cellulitis in dogs: a retrospective study of 18 cases (1976-2005). *The Japanese Journal of Veterinary Dermatology*, Tóquio, v. 13, n. 2, p. 71- 79, 2007